

ИСПОЛЬЗОВАНИЕ АУТОФЛУОРЕСЦЕНТНОЙ ДЕРМАТОСКОПИИ У БОЛЬНЫХ ПСОРИАЗОМ

Н.Н. Петрищев¹, Г.В. Папаян¹, А.В. Крылов¹, Е.В. Крылова¹, S. Kim²

¹Первый Санкт-Петербургский государственный медицинский университет им. акад. И.П. Павлова, Санкт-Петербург, Россия

²SOI-Korea Center (KERI), Republic of Korea

Резюме

Приведены результаты аутофлуоресцентной дерматоскопии с помощью видеодерматоскопа «EcoSkin» у пациентов с различными дерматологическими заболеваниями. В исследование были включены 64 пациента, 27 из которых страдали различными формами псориаза, 11 – угревой болезнью, 3 – розацеа, 5 – экземой, 3 – клещевым дерматитом, 4 – микозом гладкой кожи, 7 – атопическим дерматитом, 4 – себорейным дерматитом. Наибольшие изменения аутофлуоресценции были выявлены в патологических очагах у больных псориазом. Авторы предполагают, что повышенная аутофлуоресценция порфиринов в псориатических бляшках в данном исследовании связана с усиленной пролиферацией в патологических тканях, а также с нарушением функции печени. При анализе аутофлуоресцентных изображений у больных, страдающих розацеа, экземой, атопическим и клещевым дерматитом, не было определено достоверных отличий в картине аутофлуоресценции участков пораженной кожи в сравнении с неизменной кожей у тех же пациентов. При обследовании пациентов с угревой болезнью была выявлена картина точечной красно-оранжевой аутофлуоресценции кожи в себорейных зонах, соответствующая расположению устьев сально-волосяного аппарата, что авторы связывают с инфицированием *Propionibacterium acnes*.

Ключевые слова: псориаз, фотосенсибилизатор, 5-аминолевулиновая кислота, флуоресцентная диагностика, протопорфирин IX, аутофлуоресценция.

Для цитирования: Петрищев Н.Н., Папаян Г.В., Крылов А.В., Крылова Е.В., Kim S. Использование аутофлуоресцентной дерматоскопии у больных псориазом // Biomedical Photonics. – 2017. – Т. 6, № 2. – С. 21–26.

Контакты: Крылов А.В., e-mail: krylspb@mail.ru

USE OF AUTOFLUORESCENCE DERMATOSCOPY IN PATIENTS WITH PSORIASIS

Petrishchev N.N.¹, Papayan G.V.¹, Krylov A.V.¹, Krylova E.V.¹, Kim S.²

¹Academician I.P. Pavlov First St. Petersburg State Medical University, Saint-Petersburg, Russia

²SOI-Korea Center (KERI), Republic of Korea

Abstract

Results of autofluorescence dermatoscopy using videodermatoscope «EcoSkin» in patients with different dermatologic diseases are represented. The study included 64 patients, 27 of them had different types of psoriasis, 11 – acne, 3 – rosacea, 5 – eczema, 3 – mite-induced dermatitis, 4 – superficial mycosis of the glabrous skin, 7 – atopic dermatitis, 4 – seborrheic dermatitis. The major changes of autofluorescence were detected in pathological foci in patients with psoriasis. Authors suppose that increased autofluorescence of porphyrins in psoriatic plaques in the study is associated with enhanced proliferation in pathological tissues and with liver dysfunction. The analysis of autofluorescence images in patients with rosacea, eczema, atopic and mite-induced dermatitis did not show significant difference in autofluorescence images of affected skin comparing with intact skin in same patients. In patients with acne a pattern of spot red-orange autofluorescence of skin in seborrheic areas corresponding with location of openings of pilosebaceous apparatus was detected that was associated by authors with *Propionibacterium acnes* infection.

Key words: psoriasis, photosensitizer, 5-aminolevulinic acid, fluorescence diagnosis, protoporphyrin IX, autofluorescence.

For citations: Petrishchev N.N., Papayan G.V., Krylov A.V., Krylova E.V., Kim S. Use of autofluorescence dermatoscopy in patients with psoriasis, *Biomedical Photonics*, 2017, T. 6, No. 2, pp. 21-26 (in Russian).

Contacts: Krylov A.V., e-mail: krylspb@mail.ru

Введение

Псориаз остается одним из наиболее распространенных хронических заболеваний кожи, занимая одно из ведущих мест в структуре заболеваемости населения Российской Федерации. Считается, что частота

заболевания в различных странах колеблется от 0,1% до 3%, при этом доля таких пациентов среди дерматологических больных составляет до 12-15% [1]. Как правило, псориаз не приводит к инвалидизации, тяжелому повреждению функции внутренних органов,

исключая случаи, когда развивается псориазический артрит. Тем не менее, качество жизни пациентов, в том числе и за счет социальной дезадаптации, оказывается сравнимым с качеством жизни больных с серьезной патологией внутренних органов, особенно при наличии высыпаний на лице и открытых участках тела [2]. В настоящее время диагностика данного заболевания основывается на анализе клинической картины, сборе анамнеза, при этом правильность постановки диагноза в значительной мере зависит от квалификации и опыта врача-дерматолога. Решающее значение при дифференциальной диагностике остается за проведением морфологической диагностики, включающей взятие биопсии кожи с последующим гистологическим исследованием. Однако в практической реализации этот метод часто вызывает затруднения, в связи с технической сложностью, дороговизной и инвазивностью. Совокупность этих факторов, материальные затруднения и переживания относительно косметического дефекта после взятия биопсии зачастую определяют отрицательное отношение к этому исследованию со стороны пациентов. Возможность применения подобного метода в амбулаторной практике во многом ограничена и используется в исключительных случаях, для проведения дифференциальной диагностики неясного дерматоза. Кроме того, контроль состояния больного и эффективности проводимого лечения остается на данный момент также на уровне визуальной оценки врача, поскольку объективизация состояния больного, например, при помощи расчета специальных индексов (PASI) представляет длительный и трудоемкий процесс, который трудно использовать в рутинной работе.

Разработка и введение в клиническую практику неинвазивных, быстрых и простых в применении методов диагностики и оценки состояния кожи сделает возможным проведение массового, рутинного обследования и обеспечит как профилактический мониторинг, так и наиболее адекватный подбор терапии. Одним из таких методов может стать оценка флуоресценции кожи.

Флуоресцентное свечение ткани может быть обусловлено различными эндогенными веществами – белками (коллагеном и эластином), пиридиннуклеотидами, флавопротеинами и порфиринами, которые под действием ультрафиолетового или фиолетового излучения вызывают свечение ткани, называемое собственной флуоресценцией или аутофлуоресценцией [3,4]. Кроме того, флуоресценция может быть вызвана введенными в организм извне специальными красителями – флуорохромами или фотосенсибилизаторами. Подобное свечение экзогенных веществ, обычно возбуждаемое синими лучами, относится к вторичной флуоресценции. Наконец, существуют препараты, которые стимулируют синтез флуоресцирующих эндогенных веществ. Таким веществом является 5-аминолевулиновая кислота (5-АЛК), которая сама по себе не флуоресцирует, но

способна превращаться в протопорфирин IX (ППИХ), обладающий флуоресцентными свойствами. Этот эффект лежит в основе метода флуоресцентной диагностики. При использовании этого метода по картине кожи, возникающей в результате 5-АЛК-индуцированной флуоресценции ППИХ, возможно проведение дифференциальной диагностики различных дерматологических патологий: базалиомы, плоскоклеточного рака кожи, сенильной кератомы, саркомы Капоши, меланомы, псориаза и др. [5]. Возможность применения метода 5-АЛК-индуцированной флуоресценции ППИХ для диагностики псориаза, а также для контроля его лечения при использовании фотодинамической терапии подробно исследовано в ряде работ [6-11].

Начиная с прошлого века, многие авторы показывают корреляцию между флуоресценцией после аппликаций 5-АЛК и содержанием ППИХ, в том числе при псориазе и актиническом кератозе [5,12,13].

В одной из работ Т. Smits и соавт. [10] отмечают, что возможна макроскопическая визуализация накопления ППИХ, однако существуют трудности в интерпретации этих данных в силу низкой воспроизводимости процедуры диагностики и недостаточного понимания механизмов, вовлеченных в процесс избирательного накопления ППИХ. В исследовании участвовали пациенты, страдающие псориазом и актиническим кератозом, которым наносили 20%-ю мазь с 5-АЛК на пораженную и здоровую кожу с 3-часовой экспозицией. После проведения флуоресцентной диагностики, производили биопсию интенсивно флуоресцирующих пораженных и здоровых участков кожи. Оценка материала, взятого при помощи биопсии, осуществляли методом спектрофлуориметрии. Кроме этого, при помощи специального программного обеспечения анализировали цифровые фотографии, полученные в ходе флуоресцентной диагностики. Уровень ППИХ в биоптате пораженной кожи, как при псориазе, так и при актиническом кератозе, оказался значительно выше, по сравнению со здоровой кожей ($p < 0,05$). При этом наблюдали значительную корреляцию определяемой макроскопически флуоресценции и содержания ППИХ.

В последующих работах Т. Smits и соавт. попробовали оценить клиническую эффективность, иммуногистохимические изменения и накопление ППИХ у пациентов, страдающих псориазом, проходивших фотодинамическую терапию с 5-АЛК [7]. В исследование были включены пациенты с вульгарным бляшечным псориазом в стационарной стадии. Две симметрично расположенные бляшки у каждого пациента в случайном порядке обрабатывали при помощи 10%-ой 5-АЛК или плацебо с 2-часовой экспозицией, после чего проводили фотодинамическую терапию один раз в неделю, в течение 4 нед (разовая и суммарная световые дозы – 2 Дж/см² и 8 Дж/см², соответственно). Перед проведением, в процессе и после облучения осуществляли флуоресцент-

ную диагностику. До терапии, на 1-ой и на 6-ой неделе происходило взятие биопсии для иммуногистохимического анализа (анализ пролиферации, дифференцировки и Т-клеточной инфильтрации: Ki67, K10, CD4, CD8 и CD45RO). Оценка псориазных бляшек производилась при помощи расчета специальных индексов. В интервале от 1-ой до 6-ой недели в результате фотодинамической терапии значительно снизилось число Ki67, в то время как экспрессия K10 нарастала. После 6 нед значительное улучшение наблюдалось для CD8 и CD45RO. При этом в участках, получавших лечение при помощи плацебо, подобные изменения выявлены не были. Индекс тяжести псориазного поражения оказался также значительно ниже для бляшек, подвергшихся лечению с использованием 5-АЛК. Неоднородность макроскопической флуоресценции отмечали в течение всего периода лечения, несмотря на использование кератолитических препаратов. Таким образом, авторам удалось показать положительную клиническую динамику у пациентов с псориазом при проведении фотодинамической терапии с 5-АЛК наряду с гистологическим улучшением, выражавшемся в нормализации эпидермальной дифференцировки, пролиферации и Т-клеточной инфильтрации. Авторы предположили, что дальнейшие исследования с оптимизацией режимов ФДТ смогут увеличить возможную клиническую эффективность.

Также в 2006 г. М.М. Kleinpenning, Т. Smits и соавт. провели иммуногистохимическое исследование гетерогенности флуоресценции, наблюдаемой при псориазе после аппликации 5-АЛК [8]. Авторы пришли к заключению, что неоднородность 5-АЛК-индуцированной флуоресценции в псориазных бляшках соотносится с гетерогенным распределением ППІХ в эпидермисе, что может быть результатом неравномерного проникновения в эпидермис 5-АЛК и/или света вследствие различной толщины рогового слоя. Этим же может быть объяснена различная клиническая эффективность фотодинамической терапии при псориазе. Представленные наблюдения предполагают, что для наилучших результатов флуоресцентной диагностики и фотодинамической терапии необходимым условием является достаточная степень десквамации эпидермиса.

В работе R. Bissonnette, H. Zeng и соавт. [14] показано, что диагностика псориаза возможна также на основе исследования аутофлуоресцентных свойств кожи, которые регистрировали с помощью специализированного макроспектрофлуориметра [4]. Данный прибор построен на основе волоконно-оптического многоканального спектрометра (PC 1000, Ocean Optics, США), оснащенного He-Cd лазером (442 нм). Спектры флуоресценции измеряли путем зондирования различных участков кожи диаметром около 3 мм. В исследование были включены 75 пациентов с псориазом и 66 паци-

ентов с другими дерматологическими заболеваниями. Внутри псориазных бляшек у 34 из 75 (45%) пациентов с псориазом была зарегистрирована флуоресценция с длиной волны 635 нм. Этот пик отсутствовал внутри псориазных бляшек у 41 пациента с псориазом, в нормальной коже всех больных псориазом и у всех включенных в исследование пациентов с другими дерматологическими заболеваниями. Наблюдение участков кожи с флуоресценцией на длине волны 635 нм с помощью лампы Вуда выявило, что флуоресценция распределяется внутри псориазных бляшек гетерогенным образом: у одного и того же пациента в части псориазных бляшек с большим наслоением роговых чешуек флуоресценция присутствовала, а в части – полностью отсутствовала. Микроспектрофотометрическое исследование отдельных слоев кожи показало, что красная аутофлуоресценция наблюдается только в эпидермисе, преимущественно в поверхностном роговом слое. Анализ спектров возбуждения и флуоресценции отдельных псориазных бляшек показал, что они идентичны аналогичным спектрам растворов ППІХ. Высокоэффективная жидкостная хроматография также показала присутствие ППІХ в кислотных экстрактах из бляшек от тех же пациентов. Все это позволило авторам сделать вывод, что неизменные псориазные элементы способны демонстрировать красную флуоресценцию за счет повышенного уровня протопорфирина IX в поверхностных роговых чешуйках.

Результаты данной работы позволили предложить патенты на устройство и способ диагностики псориаза [15,16], основанный на регистрации спектров флуоресценции в отдельных участках кожи и оценке уровня эндогенного порфирина по характерному пику флуоресценции с максимумом на 630-635 нм.

У локальной флуоресцентной спектроскопии имеется ряд недостатков затрудняющих диагностику:

а) небольшая площадь анализируемого участка, обусловленная размерами оптического зонда, имеющего, как правило, диаметр 1-3 мм;

б) ограниченное число случайно отбираемых участков (как это делается при рандомизированной биопсии) приводит к тому, что можно легко пропустить флуоресцирующий участок, учитывая гетерогенность свечения;

в) отсутствие данных о пространственной структуре объекта в свете флуоресценции исключает возможность получения морфологической информации, которая может оказаться полезной для диагностики.

Для того чтобы устранить эти недостатки, необходимо наряду со спектральной информацией получать флуоресцентные изображения, что можно сделать при использовании метода цветной флуоресцентной видеодерматоскопии.

Целью настоящей работы является исследование возможности диагностики псориаза по аутофлуорес-

центной картине, регистрируемой с помощью флуоресцентного видеодерматоскопа «EcoSkin» (SOI-Korea Center (KERI), Корея).

Материал и методы

Для регистрации и оценки флуоресценции кожи был использован флуоресцентный видеодерматоскоп «EcoSkin», разработанный в процессе российско-корейского научно-технического сотрудничества в SOI-Korea Center (KERI) [17]. Прибор представляет собой компактное ручное устройство, которое обеспечивает легкий доступ к различным участкам тела. Флуоресценцию возбуждают фиолетовыми лучами вблизи 400 нм с помощью светодиодов, а регистрацию флуоресцентной картины осуществляют с помощью телевизионного RGB-детектора.

Высокая чувствительность прибора и выбранные условия возбуждения и регистрации флуоресценции позволяют получать флуоресцентные изображения кожи с высоким пространственным разрешением и контрастом, как в свете вторичной, так и собственной флуоресценции. Изображение формируется в цветном виде, позволяющем, в определенной степени, совместить преимущества спектроскопических и изображающих флуоресцентных методов исследования кожи, поскольку спектральные различия флуоресценции отражаются в изменениях цветового тона и насыщенности формируемой картины. Видео-способ наблюдения позволяет оперативно просматривать один участок кожи за другим и регистрировать динамические процессы.

Пониженная чувствительность камерной головки к внешней засветке позволяет работать в светлом помещении, а дистанционные элементы управления позволяют быстро изменять режимы работы прибора. Прибор функционирует под управлением специализированной программы «Skin-Matrix». Программа обеспечивает возможность документирования результатов исследования в режимах фото- и видео-регистрации и выполнения измерительных функций, позволяющих объективно оценивать параметры флуоресцентной картины по интенсивности, цветовым различиям и размерам. Кроме диагностики, прибор может использоваться для контроля эффективности препаратов и фотодинамического лечебного воздействия.

При проведении исследования имелась возможность одновременного наблюдения одного и того же участка в свете флуоресценции и в белом свете, при этом пониженная чувствительность камерной головки к внешней засветке позволяла проводить работу в светлом помещении, не требуя организации специального помещения, как при работе с лампой с фильтром Вуда.

Перед проведением диагностических манипуляций у всех пациентов было получено добровольное информированное согласие на участие в исследовании. Были

обследованы больные, обратившиеся на амбулаторный прием к врачу-дерматологу. Отбирали пациентов, не получавших на момент осмотра наружной или системной терапии.

Исследуемая группа составила 64 человека, в том числе 39 женщин и 25 мужчин, в возрасте от 19 до 57 лет. Из них 27 человек страдали различными формами псориаза (11 женщин, 16 мужчин), 11 – угревой болезнью (7 женщин, 4 мужчин), 3 – розацеа (3 женщины), 5 – экземой (3 женщины, 2 мужчин), 3 – клещевым дерматитом (2 женщины, 1 мужчина), 4 – микозом гладкой кожи (3 женщины, 1 мужчина), 7 – атопическим дерматитом (4 женщины, 3 мужчины), 4 – себорейным дерматитом (4 женщины, 2 мужчин). Данное распределение нозологических форм является случайным и отражает в большей степени специфику работы конкретного учреждения, нежели общую городскую статистику заболеваемости.

Результаты и обсуждение

При анализе изменений кожи больных, страдающих розацеа, экземой, атопическим и клещевым дерматитом, не было определено достоверных отличий в картине аутофлуоресценции участков пораженной кожи в сравнении с неизменной кожей у тех же пациентов. При обследовании пациентов с угревой болезнью была выявлена картина точечной красно-оранжевой аутофлуоресценции кожи в себорейных зонах, соответствующая расположению устьев сально-волосяного аппарата. Данная картина, вероятно, обусловлена флуоресценцией продуктов метаболизма *Propionibacterium acnes*, что было ранее описано в ряде работ [18].

При оценке способности к аутофлуоресценции кожи пациентов, страдающих псориазом, у основной части больных было определена красная флуоресценция в области расположения псориазических элементов. При этом ни нормальная кожа вне псориазических бляшек у данных пациентов, ни кожа здоровых людей и пациентов с иной дерматологической патологией не показали при дерматоскопии столь значимых изменений. Пример полученного изображения псориазических элементов показан на рис.

Можно предположить, что красная аутофлуоресценция, связанная с присутствием эндогенных порфиринов, определяется за счет увеличения их количества в кератиноцитах, вследствие ускоренной пролиферации. С другой стороны, порфирины могут усиленно накапливаться в коже при нарушении функции печени, что зачастую имеет место в патогенезе псориаза.

При выполнении данного исследования, были отобраны пациенты, не получавшие ранее никакой аппликационной терапии. Также клинически у всех данных больных не определялось признаков, характерных для инфекционного поражения кожи. Поэтому мы считаем, что повышенная аутофлуоресценция порфиринов в нашем исследовании связана только с усиленной про-

лиферацией в тканях псориазической бляшки и нарушением функции печени, а вклад других механизмов повышенной аккумуляции эндогенных порфиринов ничтожно мал.

Установлено, что ключевую роль в синтезе порфиринов, необходимых не только для связывания кислорода эритроцитами, но и для процессов деградации токсинов в печени, а также для высвобождения клетками энергии питательных веществ, играет белок ABCB6.

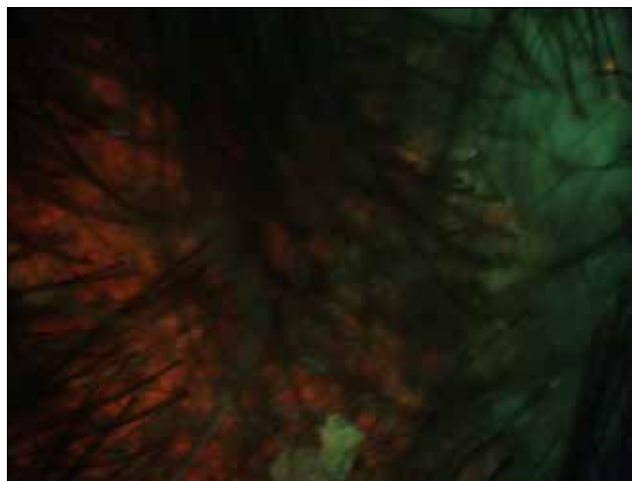


Рис. Красная флуоресценция псориазической бляшки кожи волосистой части головы при осмотре в режиме аутофлуоресценции

Fig. Red fluorescence of psoriatic plaque on scalp for examination in autofluorescence regimen

Белок ABCB6 входит в структуру наружной мембраны митохондрий и транспортирует порфирин внутрь митохондрий, где последний превращается в гем. Гем является связывающей кислород частью молекулы гемоглобина, активной частью ряда разрушающих токсины печеночных ферментов, а также звеном «дыхательной цепи» митохондриальных ферментов, использующих кислород для синтеза богатых энергией соединений. Следует отметить, что ускоренная пролиферация кератиноцитов требует значительных энергетических затрат. Между белком ABCB6 и уровнями порфирина и гема в клетке существует сложная динамическая взаимосвязь. Так, повышение содержания ABCB6 в митохондриальной мембране приводит к усиленной продукции клеткой порфирина, являющегося сырьем для синтеза

гема. Вероятно, изменение накопления протопорфирина кератиноцитами при псориазе связано с нарушением нормальных механизмов транспорта и функционирования белка ABCB6 [19].

Следует отметить, что дифференциальная диагностика стертых клинических форм псориаза и других, сходных по наблюдаемой картине дерматозов может вызывать значительные затруднения. Иногда сложность постановки окончательного диагноза велика настолько, что, например, в ряде европейских стран широкое распространение получил термин «себопсориаз». Это диагноз, к которому склоняются доктора в случае картины изолированного псориазического поражения кожи волосистой части головы, практически неразличимого с проявлениями себорейного дерматита.

В большинстве случаев, картину более интенсивной аутофлуоресценции наблюдали в области псориазических высыпаний на закрытых участках тела, особенно при инверсном псориазе, что возможно связано с «эффектом выгорания» эндогенных флуорофоров при инсоляции. Не было замечено четких различий наблюдаемой картины в зависимости от пола и возраста, что вероятно связано с недостаточным размером имеющейся статистической выборки и требует дальнейшего изучения. Анализ подобных закономерностей технически возможен при количественной оценке интенсивности флуоресценции в очагах поражения по критерию превышения яркости красной компоненты изображения относительно заранее выбранного порогового уровня.

Методика, не связанная с нанесением на кожу дополнительных препаратов и/или парентеральным либо наружным введением фотосенсибилизаторов, оказывается предпочтительной в отсутствие рисков аллергических реакций, в виду технической простоты и доступности для амбулаторной практики.

Заключение

Таким образом, получение аутофлуоресцентных изображений кожи и количественное определение интенсивности флуоресценции могут быть использованы для объективизации оценки состояния больного. Видеодерматоскоп «EcoSkin» расширяет возможности неинвазивной диагностики псориаза в клинической практике и имеет ряд преимуществ перед рутинными методами обследования кожи.

ЛИТЕРАТУРА

1. Соколовский Е.В., Петухова А.В., Смирнова Т.С. и др. Анализ заболеваемости псориазом в Санкт-Петербурге // Журнал дерматовенерологии и косметологии. – 2002. – № 2. – С. 6-9.
2. Кучеренко В.З., Стукалова Н.Я. Измерение показателей качества жизни у больных псориазом как важной составляющей лечебно-диагностического процесса // Здоровье и образование в XXI веке. – 2006. – Т. 8, № 9. – С. 433.

REFERENCES

1. Sokolovskii E.V., Petukhova A.V., Smirnova T.S., Slobodzyan G.V., Kudryashov Yu.M., Lungu S.M., Bychkova A.A. Analysis of psoriasis incidence in Saint-Petersburg, *Zhurnal dermatovenerologii i kosmetologii*, 2002, No. 2, pp. 6-9. (in Russian).
2. Kucherenko V.Z., Stukalova N.Ya. Study of life quality characteristics in patients with psoriasis as important step of treatment and diagnosis process, *Zdorov'e i obrazovanie v XXI veke*, 2006, Vol. 8, No. 9, pp. 433. (in Russian).

3. Parrish J.A., Jaenicke K.F., Anderson R.R. Erythema and melanogenesis action spectra of normal human skin // *Photochem Photobiol.* – 1982. – Vol. 36 (2). – P. 187-191.
4. Zeng H., MacAulay C., Palcic B., McLean D. A computerized autofluorescence and diffuse reflectance spectroanalyser system for in vivo skin studies // *Phys Med Biol.* – 1993. – Vol. 38. – P. 231-240.
5. Fritch C., Ruzichka T. *Fluorescence Diagnosis and Photodynamic Therapy of Skin Diseases. Atlas and Handbook.* – Wien-New-York: Springer-Verlag, 2003. – 124 p.
6. Stringer M.R., Collins P., Robinson D.J., et al. The accumulation of protoporphyrin IX in plaque psoriasis after topical application of 5-aminolevulinic acid indicates a potential for superficial photodynamic therapy // *J Invest Dermatol.* – 1996. – Vol. 10, No. – P. 176-181.
7. Smits T., Kleinpenning M.M., van Erp P.E.J., et al. A placebo-controlled randomized study on the clinical effectiveness, immunohistochemical changes and protoporphyrin IX accumulation in fractionated 5-aminolaevulinic acid-photodynamic therapy in patients with psoriasis // *British Journal of Dermatology.* – 2006. – Vol. 155, No. 2. – P. 429-436.
8. Kleinpenning M.M., Smits T., Ewalds E., et al. Heterogeneity of fluorescence in psoriasis after application of 5-aminolaevulinic acid: an immunohistochemical study // *British Journal of Dermatology.* – 2006. – Vol. 155, No. 3. – P. 539-545.
9. Bissonnette R., Zeng H., McLean D.I., et al. Oral aminolevulinic acid induces protoporphyrin IX fluorescence in psoriatic plaques and peripheral blood cells // *Photochemistry and Photobiology.* – 2001. – Vol. 74, No. 2. – P. 339-345.
10. Smits T., Robles C.A., van Erp P.E.J., et al. Correlation Between Macroscopic Fluorescence and Protoporphyrin IX Content in Psoriasis and Actinic Keratosis Following Application of Aminolevulinic Acid // *Journal of Investigative Dermatology.* – 2005. – Vol. 125. – P. 833-839.
11. Stringer M.R., Robinson D.J., Collins P. Establishment of treatment parameters for ALA-PDT of plaque psoriasis // *Proceedings of SPIE.* – 1996. – Vol. 2924. – P. 314-318.
12. Филоненко Е.В., Гришаева А.Б. Методологические аспекты флуоресцентной диагностики злокачественных опухолей с препаратом аласенс // *Российский онкологический журнал.* – 2011. – № 5. – С. 30-33.
13. Филоненко Е.В., Ханмурзаева А.Г. Флуоресцентная диагностика с аласенсом у больных раком кожи // *Лазерная медицина.* – 2012. – Т. 16, № 3. – С. 32-34.
14. Bissonnette R., Zeng H., McLean D., et al. Psoriatic Plaques Exhibit Red Autofluorescence that is Due to Protoporphyrin IX // *Journal of Investigative Dermatology.* – 1998. – Vol. 111. – P. 586-591.
15. Zeng H., Lui H., MacAulay C., et al. Spectrometer system for diagnosis of skin disease. – US6008889, 1999.
16. Lui H., MacAulay C., Zeng H., et al. Photoactivation of endogenous porphyrins for treatment of psoriasis. – US6269818, 2001.
17. Kang U., Папаян Г.В., Вае С.-J. и др. Флуоресцентный видеодерматоскоп // *Оптический журнал.* – 2008. – Т. 75, № 1. – С. 32-38.
18. Папаян Г.В., Петрищев Н.Н., Аравийская Е.Р. и др. Оценка эффективности наружной терапии акне путем анализа цветных флуоресцентных изображений кожи // *Актуальные проблемы лазерной медицины / Под ред. Н.Н.Петрищева.* – Санкт-Петербург: Международный общественный Фонд культуры и образования, 2016. – С.201-210.
19. Вельшер З.В., Стаханов Л.М., Котова О.Е. Применение аутофлуоресцентного исследования в диагностике рецидива базальноклеточного рака кожи и оценке адекватности лазерного удаления опухоли // *Хирург.* – 2008. – № 1. – С. 51-57.
3. Parrish J.A., Jaenicke K.F., Anderson R.R. Erythema and melanogenesis action spectra of normal human skin, *Photochem Photobiol.*, 1982, Vol. 36 (2), pp. 187-191.
4. Zeng H., MacAulay C., Palcic B., McLean D. A computerized autofluorescence and diffuse reflectance spectroanalyser system for in vivo skin studies, *Phys Med Biol.*, 1993, Vol. 38, pp. 231-240.
5. Fritch C., Ruzichka T. *Fluorescence Diagnosis and Photodynamic Therapy of Skin Diseases. Atlas and Handbook.* Wien-New-York, Springer-Verlag Publ., 2003. 124 p.
6. Stringer M.R., Collins P., Robinson D.J., Stables G.I., Sheehan-Dare R.A. The accumulation of protoporphyrin IX in plaque psoriasis after topical application of 5-aminolevulinic acid indicates a potential for superficial photodynamic therapy, *J Invest Dermatol.*, 1996, Vol. 107, No 1, pp. 176-181.
7. Smits T., Kleinpenning M.M., van Erp P.E.J., van de Kerkhof P.C.M., Gerritsen M.-J.P. A placebo-controlled randomized study on the clinical effectiveness, immunohistochemical changes and protoporphyrin IX accumulation in fractionated 5-aminolaevulinic acid-photodynamic therapy in patients with psoriasis, *British Journal of Dermatology*, 2006, Vol. 155, No. 2, pp. 429-436.
8. Kleinpenning M.M., Smits T., Ewalds E., van Erp P.E.J., van de Kerkhof P.C.M., Gerritsen M.J.P. Heterogeneity of fluorescence in psoriasis after application of 5-aminolaevulinic acid: an immunohistochemical study, *British Journal of Dermatology*, 2006, Vol. 155, No. 3, pp. 539-545.
9. Bissonnette R., Zeng H., McLean D.I., Korbelik M., Lui H. Oral aminolevulinic acid induces protoporphyrin IX fluorescence in psoriatic plaques and peripheral blood cells, *Photochemistry and Photobiology*, 2001, Vol. 74, No. 2, pp. 339-345.
10. Smits T., Robles C.A., van Erp P.E.J., van de Kerkhof P.C.M., Gerritsen M.-J.P. Correlation Between Macroscopic Fluorescence and Protoporphyrin IX Content in Psoriasis and Actinic Keratosis Following Application of Aminolevulinic Acid, *Journal of Investigative Dermatology*, 2005, Vol. 125, pp. 833-839.
11. Stringer M.R., Robinson D.J., Collins P. Establishment of treatment parameters for ALA-PDT of plaque psoriasis, *Proceedings of SPIE*, 1996, Vol. 2924, pp. 314-318.
12. Filonenko E.V., Grishaeva A.B. Methodological aspects of the fluorescence diagnosis of malignancies by using alasens, *Rossiiskii onkologicheskii zhurnal*, 2011, No. 5, pp. 30-33. (in Russian).
13. Filonenko E.V., Khanmurzaeva A.G. Fluorescent diagnostics with alasene in patients with skin cancer, *Lazernaya meditsina*, 2012, Vol. 16, No. 3, pp. 32-34. (in Russian).
14. Bissonnette R., Zeng H., McLean D., Schreiber W., Roscoe D., Lui H. Psoriatic Plaques Exhibit Red Autofluorescence that is Due to Protoporphyrin IX, *Journal of Investigative Dermatology*, 1998, Vol. 111, pp. 586-591.
15. Zeng H., Lui H., MacAulay C., Palcic B., McLean D. *Spectrometer system for diagnosis of skin disease.* US6008889, 1999.
16. Lui H., MacAulay C., Zeng H., McLean D., Bissonnette R. *Photoactivation of endogenous porphyrins for treatment of psoriasis.* US6269818, 2001.
17. Kang U., Papayan G.V., Bae S.-J., Berezin B.B., Kim S. Fluorescence dermatoscope, *Opticheskii zhurnal*, 2008, Vol. 75, No. 1, pp. 32-38. (in Russian).
18. Papayan G.V., Petrishchev N.N., Araviiskaya E.R., Sokolovskii E.V., Romanova O.L., Dmitrieva N.Yu., Kang U. Evaluation of efficacy of external therapy for acne by analysis of color fluorescence images of skin, in *Aktual'nye problemy lazernoi meditsiny* [Current issues of laser medicine], by eds Petrishchev N.N. Saint Petersburg, Mezhdunarodnyi obshchestvennyi Fond kul'tury i obrazovaniya Publ., 2016, pp. 201-210.
19. Vel'sher Z.V., Stakhanov L.M., Kotova O.E. Use of autofluorescence study in diagnosis of recurrent basal cell skin cancer and estimation of sufficiency of laser removal of tumor, *Khirurg*, 2008, No. 1, pp. 51-57. (in Russian).