

ФОТОДИНАМИЧЕСКАЯ ТЕРАПИЯ ОСТАТОЧНОЙ ОПУХОЛИ ГОРТАНИ ПОСЛЕ ДЛТ (КЛИНИЧЕСКОЕ НАБЛЮДЕНИЕ)

В.М. Легостаев, Г.М. Мальдонадо, Е.Ф. Исламова

Ростовский научно-исследовательский онкологический институт, Ростов-на-Дону, Россия

Резюме

Приведено клиническое наблюдение успешной фотодинамической терапии остаточной опухоли гортани после ДЛТ. Пациентке с диагнозом рак гортани, T1N0M0, было проведен курс ДЛТ на область гортани, РОД = 2 Гр, 5 фракций в неделю, СОД = 60 Гр. Через 1 мес после завершения курса ДЛТ диагностирован продолженный рост остаточной опухоли левой голосовой складки. Пациентке проведено 4 курса фотодинамической терапии с фотосенсибилизатором фотодитазин в дозе 100 мг в сочетании с электрорезекцией остаточной опухоли гортани. При контрольной видеоларингоскопии через 1 мес после 4-го курса фотодинамической терапии гортань подвижна, голосовая функция полностью восстановлена, опухоль левой голосовой складки не определяется. Безрецидивный период наблюдения составляет 10 мес. Пациентка находится под динамическим наблюдением.

Ключевые слова: фотодинамическая терапия, опухоль гортани, фотодитазин.

Для цитирования: Легостаев В.М., Мальдонадо Г.М., Исламова Е.Ф. Фотодинамическая терапия злокачественной остаточной опухоли гортани (клиническое наблюдение) // Biomedical Photonics. – 2017. – Т. 6, № 3. – С. 45–48.

Контакты: Легостаев В.М., e-mail: legostaev_vladis@mail.ru

PHOTODYNAMIC THERAPY OF RESIDUAL LARYNGEAL TUMOR AFTER EBRT (CASE REPORT)

Legostaev V.M., Maldonado G.M., Islamova E.F.

Rostov Research Institute of Oncology, Rostov-on-Don, Russia

Abstract

A case of successful photodynamic therapy of residual laryngeal tumor after external beam radiotherapy (EBRT) is reported. The female patient with diagnosis of laryngeal cancer T1N0M0 underwent a course of EBRT on larynx, fraction dose = 2 Gy, 5 fractions per week, total radiation dose = 60 Gy. One month after EBRT the continued growth of residual tumor in the left vocal fold was diagnosed. The patient had 4 courses of photodynamic therapy with photosensitizer fotoditazin at a dose of 100 mg combined with electroresection of residual laryngeal tumor. The control video-assisted laryngoscopy 1 month after the 4th course of photodynamic therapy showed that larynx was flexible, vocal function was fully restored, tumor of the left vocal fold wasn't detected. Non-recurrence follow-up period is 10 month. The patient is under follow-up.

Key words: photodynamic therapy, laryngeal tumor, fotoditazin.

For citations: Legostaev V.M., Maldonado G.M., Islamova E.F. Photodynamic therapy of residual laryngeal tumor after EBRT (case report), *Biomedical Photonics*, 2017, T. 6, No. 3, pp. 45–48 (in Russian).

Contacts: Legostaev V.M., e-mail: legostaev_vladis@mail.ru

По данным статистики, заболеваемость раком гортани в 2016 г. составила 30,3 человек на 100 тыс. населения. За последние 10 лет установлено снижение заболеваемости на 2,8% у мужчин и прирост на 18,2% у женщин. При этом удельный вес больных с опухолевым процессом, выявленным на ранних стадиях (I–II), от числа больных с впервые в жизни установленным

диагнозом злокачественного новообразования гортани в России составляет 38,0% [1, 2].

По данным ряда авторов, на сегодняшний день нет единого алгоритма лечения злокачественных новообразований гортани стадии T1–3N0M0. В зависимости от стадии заболевания и распространенности процесса применяют различные методы противоопу-

холевого лечения (хирургический, лучевой, лекарственный) как самостоятельно, так и в сочетании друг с другом [3, 4].

Показатель частоты применения лучевой терапии в качестве самостоятельного вида лечения при злокачественных новообразованиях гортани в 2016 г. составил 23,5%, лекарственную терапию как самостоятельный метод противоопухолевого лечения применяли в 45,0%, химиолучевой метод – в 7,4% [2].

В последние годы разработаны новые методы как консервативного, так и хирургического лечения больных раком гортани. В терапии пациентов со стадиями T1-2N0M0, в некоторых случаях и T3N0M0, применяют следующие методы: лучевое и химиолучевое лечение, эндоларингеальную хирургию с использованием лазера, фотодинамическую терапию, открытые функционально-щадящие операции.

В отделении внутрисветовой эндоскопической диагностики ФГБУ «РНИОИ» Минздрава России успешно применяется метод фотодинамической терапии (ФДТ) в лечении как первичных, так и рецидивных опухолей гортани. Приводим клиническое наблюдение успешной ФДТ в сочетании с электрорезекцией остаточной опухоли гортани после ДЛТ.

Больная С., 53 лет, считает себя больной с июля 2015 г., когда появилась осиплость голоса. Лечилась консервативно без эффекта. В ноябре 2015 г. обратилась в поликлинику ФГБУ «РНИОИ» Минздрава России, где была осмотрена ЛОР-онкологом, который направил пациентку в отделение внутрисветовой эндоскопической диагностики с подозрением на папилломатоз гортани.

20.11.2015 выполнена видеоларингоскопия: гортань подвижна; в передней трети левой голосовой складки визуализируется экзофитное образование размером 0,4–0,5 см, рыхлой структуры, покрытое белесоватым налётом, передним полюсом тесно прилежащее к передней комиссуре. Выполнена биопсия. Остальные отделы гортани без особенностей.

Цитологический диагноз: участки плоского эпителия с признаками дисплазии 2 степени на фоне папилломатоза. Гистологический диагноз: плоскоклеточный рак с ороговением G2. Установлен заключительный диагноз: рак гортани, T1N0M0, клиническая группа 2 (рис. а).

В декабре 2015 г. пациентке первым этапом лечения проведен курс конформной дистанционной гамма-терапии на область гортани, облучение с 2 противоположных полей, в статичном режиме, РОД = 2 Гр, 5 фракций в неделю, СОД = 40 Гр.

В январе 2016 г. выполнен контрольный осмотр ЛОР-онколога: при непрямой ларингоскопии гортань подвижна, опухоль не определяется. Пациентке проведен 2-ой курс конформной дистанционной гамма-терапии на область гортани, облучение с 2 противо-

положных полей, в статичном режиме, РОД = 2 Гр, 5 фракций в неделю, СОД = 20 Гр.

Через 1 мес после завершения дистанционной гамма-терапии выполнена контрольная видеоларингоскопия: в передней трети левая голосовая складка утолщена; в области локализации первичной опухоли, выявлена инфильтрация с изъязвлением размером 0,4x0,6 см с белесоватым экзофитом размером 0,3 см, расположенным в области заднего края изъязвления. Выполнена биопсия с субтотальным удалением образования. Передняя комиссура в процесс не вовлечена. Остальные отделы гортани без особенностей.

Эндоскопическое заключение: рак левой половины гортани T1N0M0, состояние после ДЛТ (СОД = 60 Гр), продолженный рост остаточной опухоли левой голосовой складки (рис. б).

Гистологический диагноз: папилломатоз, дисплазия 3 ст. на границе с cancer in situ.

В связи с продолженным ростом остаточной опухоли после лучевой терапии пациентке предложено оперативное лечение в объеме: резекция левой половины гортани. От предложенного оперативного вмешательства пациентка отказалась, в связи с чем принято решение о проведении ФДТ, которая выполнена 05.07.2016.

Пациентке внутривенно введен фотодитазин (ООО «ВЕТА-ГРАНД», Россия, регистрационное удостоверение №ЛС 001246 от 18.05.2012) в дозе 100 мг в 100 мл 0,9%-го хлорида натрия. Через 2 ч проведена ФДТ с использованием источника лазерного излучения ЛахтаМилон (662 нм) и гибкого световода с микролинзой (мощность на выходе составила 250 Вт, плотность энергии лазерного излучения – 300 Дж/см²).

После ФДТ у пациентки в течение 7 сут сохранялся болевой синдром в области гортаноглотки, который купировали приемом нестероидных противовоспалительных средств. Наблюдали выраженную дисфонию.

Контрольная видеоларингоскопия выполнена 26.07.2016: через 3 нед после ФДТ выявлена выраженная положительная динамика: уменьшение степени дисфонии, левая голосовая складка уменьшилась в размере, по толщине приблизилась к правой голосовой складке. Однако в передней трети складка по-прежнему утолщена, в этом отделе визуализируются белесоватая туморозная инфильтрация, из-за чего голосовая щель полностью не смыкается. Выполнена биопсия.

Эндоскопическое заключение: состояние после 1 курса ФДТ по поводу продолженного роста опухоли левой голосовой складки с выраженным положительным эффектом (рис. в). Гистологический диагноз: пласты плоскоклеточного рака с дистрофиче-

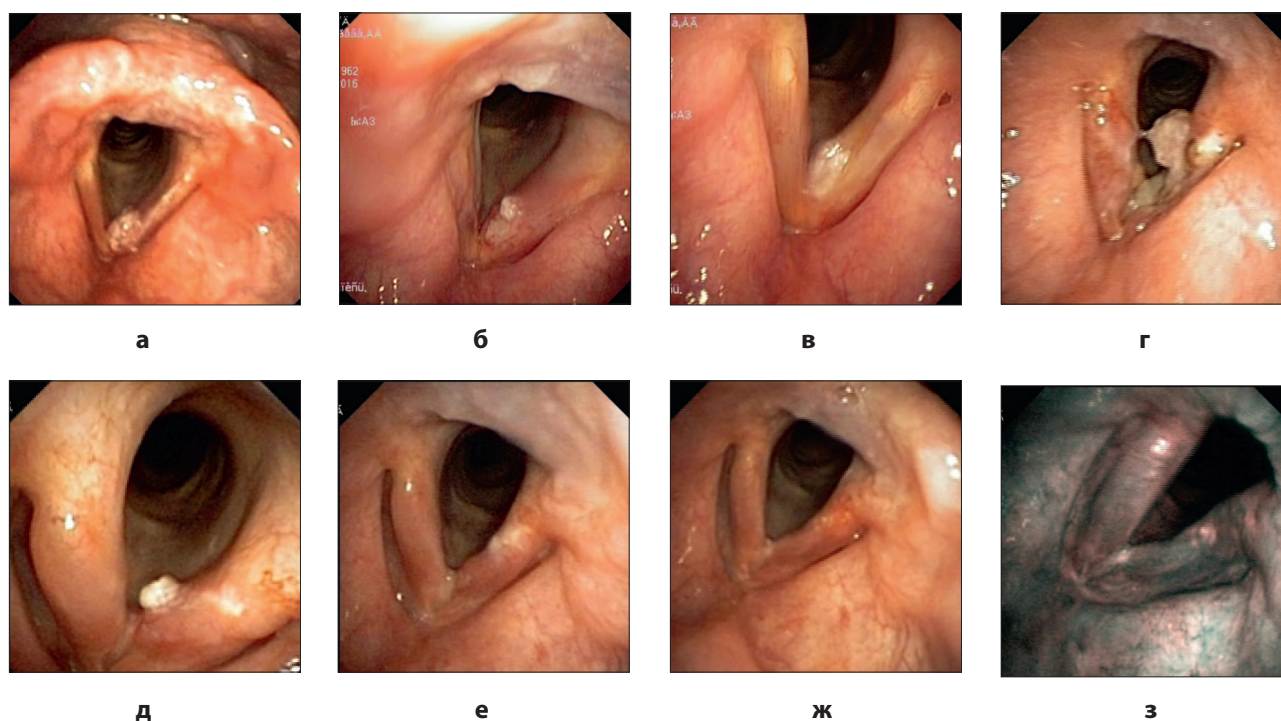


Рис. Рак левой голосовой складки:

- а – до лечения;
- б – остаточная опухоль после ДЛТ;
- в – состояние через 3 нед после 1-го курса ФДТ (некроз опухоли, остаточная опухоль);
- г – состояние через 3 нед после 2-го курса ФДТ (некроз опухоли, остаточная опухоль);
- д – состояние через 4 нед после 3-го курса ФДТ (некроз опухоли, остаточная опухоль);
- е – состояние через 4 нед после 4-го курса ФДТ (полная регрессия опухоли);
- ж, з – состояние через 3 мес после 4-го курса ФДТ (полная регрессия опухоли)

Fig. Cancer of the left vocal fold:

- а – before treatment;
- б – residual tumor after EBRT;
- в – appearance 3 weeks after 1st course of PDT (necrosis of tumor, residual tumor);
- г – appearance 3 weeks after 2nd course of PDT (necrosis of tumor, residual tumor);
- д – appearance 4 weeks after 3rd course of PDT (necrosis of tumor, residual tumor);
- е – appearance 4 weeks after 4th course of PDT (complete tumor regression);
- ж, з – appearance 3 months after 4th course of PDT (complete tumor regression)

скими изменениями опухолевых клеток, очаговые кровоизлияния; пласты многослойного плоского эпителия с дистрофическими изменениями без подлежащей ткани.

12.08.2016 в связи с остаточной опухолью левой голосовой складки проведен 2-ой курс ФДТ. Пациентке внутривенно введен фотодитазин в дозе 100 мг в 100 мл 0,9%-го хлорида натрия. Через 2 ч проведена ФДТ с использованием источника лазерного излучения ЛахтаМилон (662 нм) и гибкого световода с микролинзой (мощность на выходе составила 350 Вт, плотность энергии лазерного излучения – 200 Дж/см²).

Контрольная видеоларингоскопия выполнена через 3 нед: гортань подвижна. В области передних двух третей левая голосовая складка изъязвлена, покрыта налетом фибрина. В средней трети появи-

лось экзофитное образование размером около 0,6–0,7 см, расположенное на широком основании. Выполнена биопсия. Правая голосовая складка отечная, гиперемирована.

Эндоскопическое заключение: состояние после 2 курсов ФДТ по поводу остаточной опухоли левой голосовой складки, продолжающаяся фаза некроза опухоли. Гистологический диагноз: плоскоклеточный рак с ороговением.

Через 7 сут пациентке выполнен 3-ий курс ФДТ. Через 2,5 ч после внутривенного введения 100 мг фотодитазина выполнено тотальное удаление экзофитного образования диатермической петлей и проведена ФДТ (мощность на выходе составила 250 Вт, плотность энергии лазерного излучения – 80 Дж/см²).

При контрольном осмотре через 4 нед выявлена выраженная положительная динамика: изъязвление левой голосовой складки полностью эпителизовалось, подвижность складки в полном объеме. Однако в средней трети складки визуализируется экзофит размером 0,3 см. Выполнена тотальная биопсия.

Эндоскопическое заключение: состояние после 3 курсов ФДТ с неполным положительным эффектом. Гистологический диагноз: плоскоклеточный орговевающий рак G2.

Через 1,5 мес после 3-го курса ФДТ пациентке проведен 4-ый курс с аналогичными параметрами. При контрольной видеоларингоскопии через 1 мес после ФДТ гортань подвижна, голосовая функция полностью восстановилась, опухоль левой голосовой складки не определяется (рис. е). Эффект подтвержден при контрольной видеоларингоскопии через 3 мес после завершения лечения (рис. ж, з).

Безрецидивный период наблюдения составляет 10 мес.

ЛИТЕРАТУРА

1. Петрова Г.В., Старинский В.В., Грецова О.П. Злокачественные новообразования головы и шеи в России (обзор статистической информации) // Голова и шея. – 2015. – № 4. – С. 41-44.
2. Состояние онкологической помощи населению в 2016 году / под ред. А.Д. Каприна, В.В. Старинского, Г.В. Петровой. – М.: МНИОИ им. П.А. Герцена, 2017. – 236 с.
3. Кицманюк З.Д., Чойнзонов Е.Л., Мусабаева Л.И., Новиков В.А. Тактика лечения рака гортани на современном этапе // Сибирский онкологический журнал. – 2003. – № 2. – С. 3-11.
4. Справочник специалиста по лечению опухолей головы и шеи. Приложение к Клиническим рекомендациям по лечению опухолей головы и шеи Общенациональной онкологической сети (США) / под ред. С.О. Подвизникова, А.М. Мудунова. – М.: АБВ-пресс, 2011.

REFERENCES

1. Petrova G.V., Starinskii V.V., Gretsova O.P. Head and neck malignancies in russia (statistical review), *Golova i sheya*, 2015, No. 4, pp. 41-44.
2. *Sostoyanie onkologicheskoi pomoshchi naseleniyu v 2016 godu* [State of cancer care delivery in population in 2016], by eds Kaprin A.D., Starinskii V.V., Petrova O.V. Moscow, MNI OI im. P.A.Gertsena Publ., 2017. 236 p.
3. Kitsmanyuk Z.D., Choinzonov E.L., Musabaeva L.I., Novikov V.A. Management of laryngeal cancer in the modern era, *Sibirskii onkologicheskii zhurnal*, 2003, No. 2, pp. 3-11.
4. *Spravochnik spetsialista po lecheniyu opakholei golovy i shei. Prilozhenie k Klinicheskim rekomendatsiyam po lecheniyu opakholei golovy i shei Obshchenatsional'noi onkologicheskoi seti (SShA)* [Reference book of a professional in therapy of the head and the neck tumors. Supplement to Clinical Recommendations to Therapy of the Head and the Neck Tumors of the Nation-Wide Oncological Network (USA)], by eds Podvyaznikov S.O., Mudunov A.M. Moscow, ABV-press Publ., 2011.