ЭКСПЕРИМЕНТАЛЬНЫЕ ИССЛЕДОВАНИЯ И РАЗРАБОТКА ОБОРУДОВАНИЯ, АНАЛИЗ ЛИТЕРАТУРНЫХ ДАННЫХ

ВОЗМОЖНОСТИ МНОГОЦЕЛЕВОГО БЫСТРОГО ИССЛЕДОВАТЕЛЬСКОГО РЕАКТОРА ДЛЯ РАЗРАБОТКИ КОМБИНИРОВАННОЙ НЕЙТРОНЗАХВАТНОЙ И ФОТОДИНАМИЧЕСКОЙ ТЕРАПИИ

Клинов Д.А.[1], Кравец С.В.[1], Кураченко Ю.А.[1], Левченко А.В.[1], Лебезов А.А.[1], Решетов И.В.[2,3,4,5], Романко Ю.С.[2,3]

[1]АО «ГНЦ РФ – ФЭИ», г. Обнинск, Калужская область, Россия

[2] ФГАОУ ВО Первый МГМУ им. И.М. Сеченова Минздрава России, г. Москва, Россия

[3]Академия постдипломного образования ФГБУ ФНКЦ ФМБА России, г. Москва, Россия

[4] ЧОУВО «МУ им. С.Ю. Витте», г. Москва, Россия

[5] НИЦ «Курчатовский институт», г. Москва, Россия

Цель. Исследование перспектив применения многоцелевой исследовательской ядерной установки на быстрых нейтронах (ИЯУ МБИР) в создании инновационной комбинированной терапии рака, основанной на одновременном использовании нейтронзахватной (НЗТ) и фотодинамической терапии (ФДТ).

Материалы и методы. В г. Димитровграде Ульяновской области на территории ГНЦ НИИАР госкорпорация «Росатом» ведет строительство ИЯУ МБИР. Завершение строительства и ввод в эксплуатацию запланированы на конец 2028 года. Рассматривается возможность применения реактора в исследованиях, направленных на разработку новых методов лечения злокачественных опухолей.

Результаты. Перспективы нового реактора выглядят многообещающими, в первую очередь благодаря его жесткому спектру и уникально высокой интенсивности пучков. В результате проведенной в настоящее время работы получена оптимальная конфигурация коллиматора для вывода пучка нейтронов с заданными свойствами. МБИР предоставит обширные возможности для проведения разнообразных экспериментов, охватывающих как фундаментальные научные исследования, так и решение практических задач в различных отраслях. Особое внимание будет уделено использованию горизонтальных каналов реактора для биологических и медицинских исследований. В частности, планируется разработка НЗТ для лечения рака как в качестве самостоятельного метода, так и в комбинации с ФДТ. Для этого будут также разрабатываться новые фотосенсибилизаторы, пригодные как для ФДТ, так и для усиления эффекта радиотерапии при комбинированном лечении. Такой комплексный подход позволит более эффективно уничтожать опухолевые клетки, воздействуя на различные механизмы их жизнедеятельности.

Выводы. Новый подход к лечению рака, сочетающий ФДТ и НЗТ, с использованием МБИР открывает новые возможности для борьбы со злокачественными опухолями.

ФОТОДИНАМИЧЕСКАЯ ТЕРАПИЯ: ПЕРСПЕКТИВЫ ПРИМЕНЕНИЯ В ЛЕЧЕНИИ БАКТЕРИАЛЬНЫХ ИНФЕКЦИЙ В МОНО- И КОМБИНИРОВАННОЙ ТЕРАПИИ

Попучиев В.В.[1], Романко Ю.С.[2,3]

[1] МРНЦ – филиал «НМИЦ радиологии» Минздрава России, г. Обнинск, Калужская область, Россия

[2] ФГАОУ ВО Первый МГМУ им. И.М. Сеченова Минздрава России, г. Москва, Россия

[3]Академия постдипломного образования ФГБУ ФНКЦ ФМБА России, г. Москва, Россия

Цель. Исследовать эффективность антибактериальной фотодинамической терапии (аФДТ) в моно- и комбинированной терапии бактериальных инфекций.

Материалы и методы. Поиск литературы выполнялся с использованием 107 статей, представленных в базах данных PubMed, Scopus, Web of Science и Google Scholar с 2015 по 2025 г. Ключевые слова «антибактериальная фотодинамическая терапия бактериальных инфекций» были найдены в 194 статьях.

Результаты. аФДТ является привлекательным методом лечения бактериальных инфекций, особенно при использовании биопленок, за счет высвобождения активных форм кислорода (АФК) при активации светом. Успех аФДТ обусловлен растущим разнообразием фотосенсибилизаторов (ФС) с заданными свойствами, такими как растворимость в воде, контролируемый заряд молекул ФС и эффективность генерации АФК. Среди них перспективными являются ФС типа богомолов Aggregation Induced Emission (AIE), демонстрирующие повышенную эффективность при агрегации в биологических средах. Однако проникновение исходных ФС в бактериальные биопленки в глубоких тканях или сложных анатомических областях ограничено, что снижает их антибактериальную эффективность. Для решения этой проблемы в аФДТ были интегрированы нанотехнологии для синтеза различных нанофотосенсибилизаторов. Такая адаптивность позволяет легко интегрировать их с другими противомикробными препаратами, предлагая комплексный подход к борьбе с локализованными инфекциями, особенно в стоматологии и дерматологии.

Выводы. Антибактериальная фотодинамическая терапия – это не просто метод, а целый комплексный подход к борьбе с микроорганизмами. аФДТ исполь-

зует ФС, которые активируются светом, чтобы уничтожать бактерии. При этом аФДТ отлично сочетается с другими методами лечения. Комбинируя аФДТ с ними, мы получаем мощную, многообещающую альтернативу антибиотикам, способную бороться с бактериями, устойчивыми к множеству лекарственных препаратов, обладающую широким спектром действия, сниженным риском развития резистентности и улучшенной тканевой селективностью. Это открывает новые перспективы в борьбе с устойчивыми к антибиотикам бактериями и другими сложными случаями.

АНДРОГЕННАЯ АЛОПЕЦИЯ: СОВРЕМЕННЫЕ МЕТОДЫ ЛЕЧЕНИЯ

Сухова Т.Е.[1], Мельникова Е.А.[1], Смирнова С.Н.[1], Захарова И.А.[1], Молочкова Ю.В.[1], Куприянова А.Г.[1], Гусева А.А.[1], Соловьев Ф.А.[1], Решетов И.В.[2,3,4,5], Романко Ю.С.[2,3]

[1] ГБУЗ МО «МОНИКИ им. М.Ф. Владимирского», г. Москва, Россия

[2] ФГАОУ ВО Первый МГМУ им. И.М. Сеченова Минздрава России, г. Москва, Россия

[3] Академия постдипломного образования ФГБУ ФНКЦ ФМБА России, г. Москва, Россия

[4] ЧОУВО «МУ им. С.Ю. Витте», г. Москва, Россия

[5] НИЦ «Курчатовский институт», г. Москва, Россия

Цель. Исследовать эффективность методов лечения, направленных на восстановление роста волос.

Материалы и методы. Поиск литературы выполнялся с использованием статей, представленных в базах данных PubMed, Scopus, Web of Science и Google Scholar с 2015 по 2025 г. Ключевые слова, такие как «волосы», «рост» и «лечение», были найдены в заголовках статей или аннотациях, что дало 8218 результатов.

Результаты. Фотодинамическая терапия (ФДТ) зарекомендовала себя как действенный и востребованный способ лечения широкого спектра кожных заболеваний. В современной дерматологии ФДТ успешно применяется для лечения андрогенной алопеции (АГА). Наряду с этим для борьбы с выпадением волос у мужчин и женщин одобрен миноксидил для наружного применения. Исследования показали эффективность различных концентраций миноксидила (включая концентрации выше 5 %) и различных составов с дополнительными компонентами. Пероральный миноксидил также набирает популярность, демонстрируя положительные результаты в разных дозировках. Ингибиторы 5-альфа-редуктазы, такие как финастерид и дутастерид, являются еще одним вариантом лечения АГА, причем дутастерид, возможно, обладает большей эффективностью. Гормональная терапия, не основанная на ингибиторах 5-альфа-редуктазы, имеет меньше доказательств эффективности. Кетоконазол может использоваться в качестве вспомогательного средства. Натуральные добавки для приема внутрь и наружного применения могут оказывать некоторое положительное влияние на рост волос. Плазмотерапия хотя и является дорогостоящей процедурой, также демонстрирует эффективность в борьбе с выпадением волос. В качестве перспективного направления рассматривается низкоинтенсивная лазерная терапия. Другие методы, такие как ультрафиолетовое излучение и ПУВА-терапия, нуждаются в дальнейших исследованиях для определения их роли в лечении выпадения волос.

Выводы. ФДТ и миноксидил показали себя самыми перспективными и эффективными при лечении АГА. Но для окончательного подтверждения их безопасности, эффективности и широкого внедрения в практику необходимы дополнительные исследования.

ФОТОДИНАМИЧЕСКАЯ ТЕРАПИЯ В ДЕРМАТОЛОГИИ: ОТ РАКА КОЖИ ДО ОМОЛОЖЕНИЯ

Сухова Т.Е.[1], Мельникова Е.А.[1], Смирнова С.Н.[1], Захарова И.А.[1], Молочкова Ю.В.[1], Куприянова А.Г.[1], Гусева А.А.[1], Соловьев Ф.А.[1], Решетов И.В.[2,3,4,5], Романко Ю.С.[2,3]

[1] ГБУЗ МО «МОНИКИ им. М.Ф. Владимирского», г. Москва, Россия

[2] ФГАОУ ВО Первый МГМУ им. И.М. Сеченова Минздрава России, г. Москва, Россия

[3] Академия постдипломного образования ФГБУ ФНКЦ ФМБА России, г. Москва, Россия

[4] ЧОУВО «МУ им. С.Ю. Витте», г. Москва, Россия

[5] НИЦ «Курчатовский институт», г. Москва, Россия

Цель. Исследовать эффективность фотодинамической терапии (ФДТ) при лечении дерматологических заболеваний с использованием различных клинических протоколов.

Материалы и методы. Поиск литературы выполнялся с использованием статей, представленных в базах данных PubMed, Scopus и Web of Science с 2015 по 2025 г.

Результаты. ФДТ – это признанный и эффективный метод лечения различных кожных заболеваний. В последние годы ФДТ приобретает всё большее значение в дерматологии как минимально инвазивная терапевтическая процедура. Она широко используется для борьбы с инвазивными формами кератиноцитарного рака кожи, такими как актинический кератоз, болезнь Боуэна и базальноклеточная карцинома. Существуют четкие протоколы лечения этих

состояний, использующие узкополосный или искусственный дневной свет, что обеспечивает хорошее заживление, низкий риск повторного возникновения и отличный косметический эффект. ФДТ с использованием дневного света особенно привлекательна, поскольку она менее болезненна и лучше переносится пациентами. ФДТ показывает многообещающие результаты в лечении воспалительных и инфекционных кожных заболеваний, таких как склерозирующий лишай, акне, вирусные бородавки, кожный лейшманиоз и атипичный микобактериоз, хотя для этих показаний она еще не получила официального одобрения. Наконец, ФДТ набирает популярность в эстетической дерматологии для омоложения кожи.

Выводы. ФДТ является перспективным и эффективным методом лечения широкого спектра кожных заболеваний, от рака кожи до воспалительных и инфекционных состояний, а также применяется в эстетической дерматологии для омоложения кожи. Но несмотря на то, что ФДТ уже имеет четкие протоколы лечения кератиноцитарного рака кожи, ее применение для других показаний, таких как воспалительные и инфекционные заболевания, требует дальнейших исследований и официального одобрения.

ФОТОДИНАМИЧЕСКАЯ ТЕРАПИЯ В КОМПЛЕКСНОМ ЛЕЧЕНИИ АКНЕ

Сухова Т.Е.[1], Мельникова Е.А.[1], Смирнова С.Н.[1], Захарова И.А.[1], Молочкова Ю.В.[1], Куприянова А.Г.[1], Гусева А.А.[1], Соловьев Ф.А.[1], Решетов И.В.[2,3,4,5], Романко Ю.С.[2,3]

[1] ГБУЗ МО «МОНИКИ им. М.Ф. Владимирского», г. Москва, Россия

[2] ФГАОУ ВО Первый МГМУ им. И.М. Сеченова Минздрава России, г. Москва, Россия

[3] Академия постдипломного образования ФГБУ ФНКЦ ФМБА России, г. Москва, Россия

[4] ЧОУВО «МУ им. С.Ю. Витте», г. Москва, Россия

[5] НИЦ «Курчатовский институт», г. Москва, Россия

Цель. Исследовать эффективность фотодинамической терапии (ФДТ) в комплексном лечении акне.

Материалы и методы. Поиск литературы выполнялся с использованием 107 статей, представленных в базах данных PubMed, Scopus, Web of Science и Google Scholar с 2015 по 2025 г.

Результаты. *Acne vulgaris* – это часто встречающееся кожное заболевание, развитие которого обусловлено множеством факторов, включая наследственность, гормональный фон, микрофлору кожи и воспалительные процессы. Целостный подход к лечению акне не только включает в себя местную и системную терапию, но и учитывает образ жизни пациента, воздействие окружающей среды и взаимодействие с микроорганизмами. Это требует дальнейших исследований оси «кишечник – кожа» и ее влияния на акне, что позволяет предположить, что будущие методы лечения могут значительно выиграть от интеграции изменений в рационе питания и образе жизни пациента для поддержания общего здоровья кожи и снижения тяжести акне. ФДТ зарекомендовала себя как действенный и востребованный метод лечения различных кожных заболеваний, в том числе акне. Показано, что ФДТ позволяет уменьшить воспаление при акне в среднем на 16 %. Кроме того, ФДТ эффективно улучшает состояние кожи и стимулирует выработку коллагена при лечении рубцов, оставшихся после акне. Для достижения оптимальных результатов и минимизации побочных эффектов необходимо разрабатывать индивидуальные схемы лечения. ФДТ, основанная на взаимодействии света и фотосенсибилизирующего вещества, воздействует на волосяные фолликулы и бактерии *Cutibacterium acnes* и, по мнению специалистов, обеспечивает более длительный эффект по сравнению с другими методами лечения.

Выводы. Проведенное исследование подчеркивает важность персонализированного подхода к лечению акне из-за его сложной и многофакторной природы. ФДТ рассматривается как перспективный метод для улучшения результатов лечения. В будущем необходимо разрабатывать персонализированные и устойчивые стратегии лечения, направленные на устранение первопричин акне, а не только на облегчение симптомов.

ФОТОДИНАМИЧЕСКАЯ ТЕРАПИЯ СЕРДЕЧНО-СОСУДИСТЫХ ЗАБОЛЕВАНИЙ

Романко Ю.С.[1,2], Решетов И.В.[1,2,3,4]

[1] ФГАОУ ВО Первый МГМУ им. И.М. Сеченова Минздрава России, г. Москва, Россия

[2] Академия постдипломного образования ФГБУ ФНКЦ ФМБА России, г. Москва, Россия

[3] ЧОУВО «МУ им. С.Ю. Витте», г. Москва, Россия

[4] НИЦ «Курчатовский институт», г. Москва, Россия

Цель. Критический обзор и обобщение существующих знаний о применении фотодинамической терапии (ФДТ) при сердечно-сосудистых заболеваниях, а также комплексная оценка ее безопасности и эффективности на основе доступных данных.

Материалы и методы. Для обзора литературы были проанализированы статьи, опубликованные с 2015 по 2025 г. и индексированные в базах данных PubMed, Scopus, Web of Science и Google Scholar. Поиск по ключевым словам «фотодинамическая терапия при сердечно-сосудистых заболеваниях» выявил 74 релевантные публикации.

Результаты. ФДТ представляет собой многообещающий подход к диагностике и лечению атероскле-

роза и в качестве терапевтической альтернативы для профилактики и лечения рестеноза, что подтверждается данными исследований *in vitro* и *in vivo*. Несмотря на убедительные доказательства эффективности ФДТ в лечении атеросклеротических и рестенотических поражений, этот метод остается экспериментальным. Необходимы дальнейшие исследования для оптимизации ключевых параметров, таких как концентрация фотосенсибилизатора (ФС), характеристики источника света и уровень оксигенации тканей. Расширение применения ФДТ связано с разработкой и валидацией экспериментальных моделей животных для изучения неонкологических и неинфекционных заболеваний и методов их лечения. ФДТ демонстрирует потенциал в различных областях, включая кардиологию, атеросклероз, офтальмологию и неврологию. Однако для внедрения ФДТ в интервенционную кардиологию требуется дальнейшая оптимизация дозировок ФС и параметров источника света, а также разработка идеального ФС, минимизирующего риск фоточувствительности и других побочных эффектов. Для повышения эффективности и безопасности ФДТ в лечении атеросклероза необходимо детальное изучение молекулярных механизмов, определяющих гибель атеросклеротических клеток под воздействием ФДТ. Понимание этих механизмов позволит оптимизировать протоколы ФДТ, минимизировать побочные эффекты и разработать более целенаправленные стратегии для борьбы с атеросклерозом.

Выводы. ФДТ демонстрирует устойчивый успех в онкологии и перспективна в лечении атеросклероза. Ключевым направлением исследований в этой области является разработка новых ФС, способных проникать в глубокие ткани, что расширит возможности применения ФДТ.

ФОТОДИНАМИЧЕСКАЯ ТЕРАПИЯ: ИССЛЕДОВАНИЯ, РЕЗУЛЬТАТЫ, ПЕРСПЕКТИВЫ

Кустов А.В.[1], Березин Д.Б.[2], Кустова Т.В.[2], Гагуа А.К.[3], Дайхес Н.А.[3]

[1] ФГБУН Институт химии растворов им. Г.А. Крестова РАН, г. Иваново, Россия
[2] ФГБОУ ВО «Ивановский государственный химико-технологический университет», г. Иваново, Россия
[3] ФГБУ НМИЦО ФМБА России, г. Москва, Россия

Противоопухолевая фотодинамическая терапия (ФДТ) является малоинвазивной альтернативой традиционным методам лечения множества поверхностных новообразований. Она может быть использована как в виде монотерапии, так и в качестве компонента комбинированного лечения, сочетающего ФДТ с хирургическим вмешательством, лучевой или химиотерапией. Наряду с эффективной элиминацией опухолевой ткани, ФДТ позволяет проводить флуоресцентную диагностику (ФД) ее границ и вызывать выраженный иммунный ответ, состоящий в активации естественных киллеров, дендритных клеток и через их посредство опухоль-специфичных Т-лимфоцитов.

Цель. Анализ современного состояния противоопухолевой ФДТ, ее основных достоинств и недостатков и, главное, возможных путей дальнейшего развития метода путем комбинирования с другими технологиями лечения для эффективной элиминации глубоко расположенных и солидных опухолей.

Результаты и выводы. Использование ФД и ФДТ с фотосенсибилизаторами 2-го поколения на основе природных хлоринов как в качестве монотерапии, так и особенно при комбинированном лечении предраковых и опухолевых заболеваний кожи и полых органов доказало эффективность используемых методик. Тем не менее существуют объективные недостатки как используемых сенсибилизирующих агентов, так и самого метода, которые могут быть в той или иной степени преодолены для повышения эффективности проводимого лечения, к которым можно отнести: (а) способы комбинирования ФДТ с другими методами лечения опухолей для повышения эффективности проводимого лечения, сопровождаемые, где возможно, результатами клинических или лабораторных исследований, и (б) новые фотосенсибилизирующие агенты и способы их активации в глубине тела.

Исследование выполнено при поддержке Российского научного фонда, проект 25-23-00042, https://rscf.ru/project/25-23-00042, соглашение от 28.12.2024.

МЕТИЛЕНОВЫЙ СИНИЙ – СТАРЫЙ НОВЫЙ ЗНАКОМЫЙ. ХИМИЧЕСКИЕ, БИОЛОГИЧЕСКИЕ И ФОТОДИНАМИЧЕСКИЕ АСПЕКТЫ

Кустов А.В.[1], Березин Д.Б.[2], Привалов О.А.[3], Гагуа А.К.[4], Дайхес Н.А.[4]

[1] ФГБУН Институт химии растворов им. Г.А. Крестова РАН, г. Иваново, Россия
[2] ФГБОУ ВО «Ивановский государственный химико-технологический университет», г. Иваново, Россия
[3] ОБУЗ «Ивановская областная клиническая больница», г. Иваново, Россия
[4] ФГБУ НМИЦО ФМБА России, г. Москва, Россия

Метиленовый синий (3,7-бисдиметиламинофенотиазин хлорид, МС) принадлежит к классу синтетических фенотиазиновых красителей и используется в медицинской практике уже более 100 лет. В своем роде это уникальное малотоксичное соеди-

нение (LD_{50} = 1250 мг/кг), которое имеет ощутимый потенциал для лечения целого спектра заболеваний. Будучи первоначально примененным для диагностики и лечения малярии, а также в качестве антидота при метгемоглобинемии, МС обнаружил выраженную биологическую активность как в темноте, так и в качестве потенциального фотосенсибилизирующего агента для проведения фотодинамической терапии (ФДТ) опухолей, вирусных и микробных инфекций.

Цель. Анализ химических, биологических и медицинских аспектов использования МС в качестве потенциального фотосенсибилизирующего агента для проведения противоопухолевой, противовирусной и антимикробной ФДТ.

Результаты и выводы. Показано, что МС, как потенциальный фотосенсибилизатор, хорошо растворим в воде, обладает низкой липофильностью, низкой токсичностью, генерирует в водных растворах синглетный кислород с квантовым выходом 0,4–0,5. В биологических системах генерация синглетного кислорода резко ослабевает, и фототоксичность красителя реализуется главным образом путем образования радикальных форм кислорода. Приведены примеры эффективного использования МС в противоопухолевой, антимикробной и противовирусной ФДТ, включая элиминацию вируса SARS-CoV-2. Предложена и реализована технология комбинированного лечения хронического бактериального цистита, сочетающая антибиотикотерапию и ФДТ, с использованием в качестве фотосенсибилизатора МС и иодида калия в качестве потенцирующего фотодинамическое действие агента.

Исследование выполнено при поддержке Российского научного фонда, проект 25-23-00108, https://rscf.ru/project/25-23-00108, соглашение от 28.12.2024.

КОМБИНИРОВАННАЯ ФОТОДИНАМИЧЕСКАЯ ТЕРАПИЯ ЗЛОКАЧЕСТВЕННЫХ НОВООБРАЗОВАНИЙ С ИСПОЛЬЗОВАНИЕМ РАЗЛИЧНЫХ ИЗЛУЧЕНИЙ

Романко Ю.С.[1,2], Решетов И.В.[1,2,3,4]
[1] ФГАОУ ВО Первый МГМУ им. И.М. Сеченова Минздрава России, г. Москва, Россия
[2] Академия постдипломного образования ФГБУ ФНКЦ ФМБА России, г. Москва, Россия
[3] ЧОУВО «МУ им. С.Ю. Витте», г. Москва, Россия
[4] НИЦ «Курчатовский институт», г. Москва, Россия

Цель. Исследование эффективности комбинированной фотодинамической терапии (ФДТ) злокачественных опухолей с применением различных видов излучений.

Материалы и методы. Для обзора литературы были отобраны 169 релевантных публикаций, найденных в базах данных PubMed, Scopus, Web of Science, Google Scholar и РИНЦ (2015–2025 гг.). Ключевые слова поиска: «комбинированная фотодинамическая терапия злокачественных опухолей» и «использование различных излучений».

Результаты. Предлагается ряд синергетических стратегий для преодоления ограничений ФДТ и повышения ее терапевтического эффекта путем интеграции с другими источниками энергии, такими как микроволны, инфракрасное и рентгеновское излучение, ультразвук и электромагнитные поля. Огромный научный интерес представляет изучение синергетического эффекта от комбинированного применения ФДТ и нейтронзахватной терапии. Обсуждаются основные принципы, механизмы действия и ключевые компоненты этих комбинированных подходов. Ключевым критерием для трансляции этих стратегий в клиническую практику является демонстрация превосходящей терапевтической эффективности и приемлемого профиля безопасности. Необходимы дальнейшие исследования, включая клинические испытания, для подтверждения преимуществ комбинированной ФДТ по сравнению с традиционными методами лечения. Также требуется всесторонняя оценка биологической совместимости и токсичности *in vivo* наночастиц/наноматериалов, используемых в этих стратегиях, для подтверждения их клинической пригодности. Тем не менее синергетические стратегии, объединяющие химические и физические компоненты, остаются критически важными для развития и повышения эффективности ФДТ.

Выводы. Синергетические стратегии, объединяющие химические и физические компоненты, рассматриваются как ключевой фактор для развития и повышения эффективности ФДТ, что требует дальнейших инновационных исследований для раскрытия ее полного клинического потенциала.

ФОТОДИНАМИЧЕСКАЯ ТЕРАПИЯ ПЛОСКОКЛЕТОЧНОГО РАКА ПОЛОСТИ РТА: ОБЗОР СОВРЕМЕННОГО СОСТОЯНИЯ

Решетов И.В.[1,2,3,4], Романко Ю.С.[1,2]
[1] ФГАОУ ВО Первый МГМУ им. И.М. Сеченова Минздрава России, г. Москва, Россия
[2] Академия постдипломного образования ФГБУ ФНКЦ ФМБА России, г. Москва, Россия
[3] ЧОУВО «МУ им. С.Ю. Витте», г. Москва, Россия
[4] НИЦ «Курчатовский институт», г. Москва, Россия

Цель. Исследование эффективности фотодинамической терапии (ФДТ) плоскоклеточного рака полости рта (OSCC).

Материалы и методы. Обзор литературы основывается на 88 подходящих публикациях, отобранных из

баз данных PubMed, Scopus, Web of Science и Google Scholar за период с 2015 по 2025 год. Поиск проводился с использованием ключевых слов «фотодинамическая терапия» и «плоскоклеточный рак полости рта».

Результаты. ФДТ представляет собой перспективный, щадящий и относительно безопасный метод лечения OSCC, который может служить альтернативой существующим методам или дополнением к ним. Клинические исследования подтверждают ее способность локально контролировать опухоль и потенциально улучшать качество жизни пациентов. Тем не менее для повышения эффективности ФДТ необходимо решить ряд проблем, включая оптимизацию фотосенсибилизации, увеличение глубины проникновения света, преодоление гипоксии опухоли и учет специфических особенностей полости рта. Современные исследования в области ФДТ для OSCC сосредоточены на изучении механизмов действия терапии и разработке стратегий для повышения ее эффективности. В частности, активно изучаются новые фотосенсибилизаторы (ФС), нанотехнологии, комбинированные методы лечения и идентификация биомаркеров. Нанотехнологии позволяют улучшить доставку ФС, минимизируя их воздействие на здоровые ткани. Однако механизмы проникновения и действия наночастиц в опухолях требуют дальнейшего изучения для оптимизации их конструкции, обеспечения точного нацеливания и повышения безопасности. Важно учитывать потенциальное накопление наночастиц в организме, поэтому необходимы дополнительные фармакокинетические и токсикологические исследования. В будущем ФДТ станет более эффективным и широко используемым методом лечения рака. Стандартизация протоколов ФДТ также имеет решающее значение для обеспечения последовательного и оптимального проведения лечения.

Выводы. Несмотря на значительный потенциал ФДТ в лечении OSCC, ее клиническое применение требует дальнейшей оптимизации и подтверждения. Но благодаря постоянному развитию технологий и углубленным клиническим исследованиям, ФДТ имеет все шансы стать важным инструментом в борьбе с этим заболеванием.

РАЗРАБОТКА И ПРИМЕНЕНИЕ ФОТОСЕНСИБИЛИЗАТОРОВ НОВОГО ПОКОЛЕНИЯ ДЛЯ КОМБИНИРОВАННОЙ НЕЙТРОНЗАХВАТНОЙ И ФОТОДИНАМИЧЕСКОЙ ТЕРАПИИ

Грин М.А.[1], Клинов Д.А.[2], Решетов И.В.[3,4,5,6], Романко Ю.С.[3,4]

[1] МИРЭА – Российский технологический университет, г. Москва, Россия

[2] АО «ГНЦ РФ – ФЭИ», г. Обнинск, Калужская область, Россия

[3] ФГАОУ ВО Первый МГМУ им. И.М. Сеченова Минздрава России, г. Москва, Россия

[4] Академия постдипломного образования ФГБУ ФНКЦ ФМБА России, г. Москва, Россия

[5] ЧОУВО «МУ им. С.Ю. Витте», г. Москва, Россия

[6] НИЦ «Курчатовский институт», г. Москва, Россия

Цель. Анализ научных публикаций, посвященных современным разработкам фотосенсибилизаторов (ФС) нового поколения, предназначенных для комбинированного использования в фотодинамической терапии (ФДТ) и нейтронзахватной терапии (НЗТ).

Материалы и методы. Для поиска литературы использовались базы данных PubMed, Web of Science, Google Scholar и eLibrary. Рассмотрены статьи, опубликованные в период с 2015 по 2025 г. Поиск проводился с использованием ключевых слов «фотосенсибилизатор», «фотодинамическая терапия» и «нейтронзахватная терапия».

Результаты. Хлорофиллы, благодаря своей избирательной способности концентрироваться в раковых клетках и реагировать на лазерное излучение, открывают новые горизонты в борьбе со злокачественными новообразованиями. Эти природные пигменты могут быть использованы как для ранней диагностики, так и для целенаправленного уничтожения опухолей с помощью ФДТ. Более того, хлорофиллы рассматриваются как многообещающие «транспортные средства» для доставки бора и гадолиния в раковые клетки, что необходимо для проведения НЗТ – перспективного метода лечения злокачественных опухолей. Однако существующие препараты на основе хлорофиллов пока не идеальны для НЗТ. Поэтому сейчас активно разрабатываются новые, улучшенные соединения, сочетающие в себе хлорофиллы (и их аналоги – бактериохлорофиллы) и бор/гадолиний, которые демонстрируют потенциал в качестве ФС, обусловленный высоким уровнем инкорпорированного бора. Задача этих исследований – оптимизировать фотосенсибилизирующие свойства хлорофиллов и повысить эффективность комбинированной терапии, направленной на борьбу с различными видами рака.

Выводы. Разработанные борсодержащие конъюгаты на основе производных бактериохлорофилла а с высоким содержанием бора представляются многообещающими ФС для комбинированной НЗТ и ФДТ злокачественных новообразований.

ОПЫТНЫЙ БИК-ФЛУОРИМЕТР НА ОСНОВЕ ОТЕЧЕСТВЕННОЙ ЭЛЕМЕНТНОЙ БАЗЫ ДЛЯ ФОТОДИАГНОСТИКИ НОВООБРАЗОВАНИЙ ПОВЕРХНОСТНОЙ ЛОКАЛИЗАЦИИ

Шилов И.П.[1], Даниелян Г.Л.[2], Маречек С.В. [1], Новичихин Е.П.[1]

[1] ФИРЭ им. В.А. Котельникова РАН, г. Фрязино, Московская область, Россия
[2] Институт общей физики им. А.М. Прохорова РАН, г. Москва, Россия

Цель. Разработка опытного малогабаритного образца лазерно-волоконного флуориметра (ЛВФ) ближнего ИК (БИК)-спектрального диапазона на основе отечественных оптоэлектронных компонентов для фотодиагностики новообразований кожи и слизистых оболочек.

Материалы и методы. Гель «Флюроскан» (аттестат аккредитации № РОСС RU.0001.510608) с иттербиевым комплексом 2,4-ди(α-метоксиэтил)дейтеропорфирина IX. Метод люминесцентной диагностики опухолей в БИК-спектральном диапазоне.

Результаты. Разработан опытный вариант флуориметра на отечественных оптоэлектронных компонентах для БИК-спектрального диапазона (длина волны возбуждения ~405 нм, область регистрируемой люминесценции – 900–1100 нм). Функционально ЛВФ состоит из ряда основных модулей.

1. Компактный полупроводниковый лазер на длине волны 405 нм для возбуждения люминесценции (мощность оптического излучения до 50 мВт). Лазер включает в себя блок питания, драйвер лазерного диода, блок управления драйвером и оптический узел лазерного диода. Лазерный блок после модернизации флуориметра был встроен в общий корпус прибора.
2. Высокоапертурный тринадцатижильный волоконно-оптический зонд рефлексного типа.
3. Блок фотодиодного модуля (ФДМ), включающего в себя рефокусатор со сменными интерференционными фильтрами инфракрасного диапазона с полосой пропускания 900–1100 нм. В блоке фотодиодного модуля взамен дорогостоящего ФДМ фирмы Hamamatsu (Япония), установленного в предыдущей версии прибора, используется микросборка Fpu2-153 отечественного производителя, близкая по техническим характеристикам.
4. Модуль аналоговой и цифровой обработки и связи с ПК через USB- порт.

В данной версии прибора функции формирования модулирующего сигнала и фильтрация данных переданы электронным компонентам. Это позволяет вместо дорогих устройств использовать удобные, дешевые и малогабаритные программируемые устройства с функцией АЦП типа ARDUINO. Кроме того, это добавляет новые возможности, в частности использования небольшого дисплея, встроенного в прибор, для отображения текущих данных.

Выводы. Предварительные результаты свидетельствуют о перспективности разработанного БИК-флуориметра для люминесцентной фотодиагностики новообразований поверхностной локализации.

ФОТОДИНАМИЧЕСКАЯ ТЕРАПИЯ БАКТЕРИАЛЬНЫХ ИНФЕКЦИЙ В ДЕРМАТОЛОГИИ

Сухова Т.Е.[1], Мельникова Е.А.[1], Смирнова С.Н.[1], Захарова И.А.[1], Молочкова Ю.В.[1], Куприянова А.Г.[1], Гусева А.А.[1], Соловьев Ф.А.[1], Решетов И.В.[2,3,4,5], Романко Ю.С.[2,3]

[1] ГБУЗ МО «МОНИКИ им. М.Ф. Владимирского», г. Москва, Россия
[2] ФГАОУ ВО Первый МГМУ им. И.М. Сеченова Минздрава России, г. Москва, Россия
[3] Академия постдипломного образования ФГБУ ФНКЦ ФМБА России, г. Москва, Россия
[4] ЧОУВО «МУ им. С.Ю. Витте», г. Москва, Россия
[5] НИЦ «Курчатовский институт», г. Москва, Россия

Цель. Исследовать эффективность антибактериальной фотодинамической терапии (аФДТ) при лечении дерматологических заболеваний.

Материалы и методы. Поиск литературы выполнялся с использованием 160 статей, представленных в базах данных PubMed, Scopus, Web of Science, Google Scholar и РИНЦ с 2015 по 2025 г.

Результаты. Существует острая необходимость в разработке новых фармацевтических препаратов или альтернативных методов лечения, которые помогут остановить распространение бактерий с множественной лекарственной устойчивостью. Метод аФДТ вызвал большой интерес благодаря своему уникальному принципу действия, который не позволяет патогенам вырабатывать устойчивость. Фотосенсибилизатор (ФС) эмиссионного типа, индуцирующий агрегацию, обеспечивает новую платформу для разработки ФС с повышенной эффективностью при аФДТ инфекций с множественной лекарственной устойчивостью. ФС I типа лучше подходят для аФДТ, поскольку они менее зависимы от кислорода, что делает их более подходящими для условий с низким содержанием кислорода, которые могут возникать в бактериальной среде. Нанотехнологии для доставки ФС – эффективный способ повысить антибактериальную эффективность ФС при аФДТ за счет адресной доставки или синергетического терапевтического эффекта. Аддитивный или синергетический эффект аФДТ в сочетании с антибиотиками может быть перспективным методом лечения инфекций, помогающим преодолеть устойчивость бактерий к лекарственным препаратам.

Выводы. аФДТ представляет собой многообещающую альтернативу антибиотикам, способную бороться с бактериями с множественной лекарственной устойчивостью, обладающую широким спектром действия, снижающую риск развития резистентности и повышающую избирательность воздействия на ткани.

БИОМАРКЕРЫ ФОТОДИНАМИЧЕСКОЙ ТЕРАПИИ: КЛЮЧ К ПОНИМАНИЮ И СОВЕРШЕНСТВОВАНИЮ ДЕРМАТОЛОГИЧЕСКОГО ЛЕЧЕНИЯ

Куприянова А.Г.[1], Мельникова Е.А.[1], Смирнова С.Н.[1], Захарова И.А.[1], Молочкова Ю.В.[1], Сухова Т.Е.[1], Гусева А.А.[1], Соловьев Ф.А.[1], Решетов И.В.[2,3,4,5], Романко Ю.С.[2,3]

[1]ГБУЗ МО «МОНИКИ им. М.Ф. Владимирского», г. Москва, Россия

[2] ФГАОУ ВО Первый МГМУ им. И.М. Сеченова Минздрава России, г. Москва, Россия

[3] Академия постдипломного образования ФГБУ ФНКЦ ФМБА России, г. Москва, Россия

[4] ЧОУВО «МУ им. С.Ю. Витте», г. Москва, Россия

[5] НИЦ «Курчатовский институт», г. Москва, Россия

Цель. Провести анализ молекулярных биомаркеров, вовлеченных в процесс фотодинамической терапии (ФДТ), детально изучить ее патогенетические механизмы и установить потенциал применения этих данных для усовершенствования существующих протоколов лечения и внедрения персонализированных терапевтических подходов.

Материалы и методы. Поиск литературы выполнялся с использованием 171 рецензируемой статьи и клинических испытаний, представленных в базах данных PubMed, Scopus, Web of Science и РИНЦ с 2015 по 2025 г.

Результаты. Фотодинамическая терапия представляет собой универсальный и эффективный метод лечения различных дерматологических заболеваний, в частности актинического кератоза (АК), немеланомного рака кожи, а также метод омоложения кожи и заживления ран. Биомолекулярные и гистопатологические изменения, вызванные ФДТ, играют решающую роль в ее терапевтической эффективности. Ключевые молекулярные маркеры, такие как p53, циклин D1, Ki-67, Fas/FasL и сурвивин, изучались в контексте АК и немеланомного рака кожи. Эти маркеры не только помогают понять механизмы ФДТ, но и дают представление о ее ограничениях, например о резистентности в некоторых случаях, вызванной такими факторами, как избыточная экспрессия сурвивина. Воздействуя на эти биомаркеры, ФДТ способствует апоптозу, снижает клеточную пролиферацию и приводит к регрессии опухоли.

Выводы. ФДТ представляет собой эффективный и универсальный метод лечения различных дерматологических заболеваний благодаря своей способности воздействовать на клеточные процессы, связанные с пролиферацией и апоптозом. Дальнейшие исследования в области оптимизации параметров лечения и сочетания ФДТ с другими таргетными методами могут улучшить результаты лечения пациентов, снизить резистентность и открыть путь к более индивидуальным терапевтическим подходам в дерматологии.

ФОТОДИНАМИЧЕСКАЯ ТЕРАПИЯ: НОВЫЙ ВЗГЛЯД НА ЛЕЧЕНИЕ БОЛЕЗНИ ДАРЬЕ И БОЛЕЗНИ ХЕЙЛИ-ХЕЙЛИ

Сухова Т.Е.[1], Мельникова Е.А.[1], Смирнова С.Н.[1], Захарова И.А.[1], Молочкова Ю.В.[1], Куприянова А.Г.[1], Гусева А.А.[1], Соловьев Ф.А.[1], Решетов И.В.[2,3,4,5], Романко Ю.С.[2,3]

[1] ГБУЗ МО «МОНИКИ им. М.Ф. Владимирского», г. Москва, Россия

[2] ФГАОУ ВО Первый МГМУ им. И.М. Сеченова Минздрава России, г. Москва, Россия

[3] Академия постдипломного образования ФГБУ ФНКЦ ФМБА России, г. Москва, Россия

[4] ЧОУВО «МУ им. С.Ю. Витте», г. Москва, Россия

[5] НИЦ «Курчатовский институт», г. Москва, Россия

Цель. Исследовать эффективность фотодинамической терапии (ФДТ) при лечении болезни Дарье и болезни Хейли-Хейли.

Материалы и методы. Поиск литературы выполнялся с использованием 23 статей, представленных в базах данных PubMed, Scopus и Web of Science с 2019 по 2025 г.

Результаты. Болезнь Дарье и болезнь Хейли-Хейли представляют собой редкие аутосомно-доминантные генодерматозы, которые негативно влияют на качество жизни пациентов. Кроме того, они создают трудности для дерматологов, которые занимаются лечением этих заболеваний. В настоящее время не существует лечения, которое могло бы гарантированно вызвать ремиссию при любом из этих заболеваний, поэтому пациентам приходится полагаться на симптоматическую терапию. Пероральный и местный прием ретиноидов – наиболее распространенные методы лечения, но они имеют множество побочных эффектов, которые часто приводят к прекращению лечения или неспособности переносить его в течение длительного времени. Из-за редкости этих заболеваний до сих пор не проводилось клинических исследований, посвященных лечению постоянных обострений, с которыми сталкиваются пациенты. В связи с этим дерматологи пробуют различные методы, используемые для лечения других воспалительных заболеваний, в том числе ФДТ. Хотя результаты показали, что ФДТ может вызывать ремиссию заболевания на срок до нескольких месяцев или лет, остается много вопросов, на которые необходимо ответить, прежде чем ФДТ станет основным методом лечения этих генодерматозов. В частности, необходимо дополнительно изучить стоимость, переносимость, эффективность и безопасность ФДТ для пациентов с темной кожей.

Выводы. Прежде чем давать официальные рекомендации для проведения ФДТ болезни Дарье и болезни Хейли-Хейли, необходимо оценить продолжительность лечения, количество сеансов, фотосенсибилизирующие агенты, источники света, а также необходимость продолжения или прекращения приема местных и системных препаратов.

ПОВЫШЕНИЕ ТРАНСДЕРМАЛЬНОЙ ДОСТАВКИ ФОТОСЕНСИБИЛИЗАТОРОВ: РОЛЬ МИКРОНИДЛИНГА В ФДТ

Сухова Т.Е.[1], Мельникова Е.А.[1], Смирнова С.Н.[1], Захарова И.А.[1], Молочкова Ю.В.[1], Куприянова А.Г.[1], Гусева А.А.[1], Соловьев Ф.А.[1], Решетов И.В.[2,3,4,5], Романко Ю.С.[2,3]

[1] ГБУЗ МО «МОНИКИ им. М.Ф. Владимирского», г. Москва, Россия

[2] ФГАОУ ВО Первый МГМУ им. И.М. Сеченова Минздрава России, г. Москва, Россия

[3]Академия постдипломного образования ФГБУ ФНКЦ ФМБА России, г. Москва, Россия

[4] ЧОУВО «МУ им. С.Ю. Витте», г. Москва, Россия

[5] НИЦ «Курчатовский институт», г. Москва, Россия

Цель. Исследовать эффективность микронидлинга при фотодинамической терапии (ФДТ).

Материалы и методы. Поиск литературы выполнялся с использованием 53 статей, представленных в базах данных PubMed, Embase, Scopus, Web of Science и РИНЦ с 2015 по 2025 г.

Результаты. Микронидлинг (МН) – это минимально инвазивный метод, который позволяет создавать временные поры на коже для облегчения трансдермальной доставки лекарств. Поскольку микронидлинг обладает такими преимуществами, как минимальная инвазивность, хорошая биосовместимость и простота в использовании, с его помощью лечат многие кожные заболевания, такие как поверхностные опухоли, атопический дерматит, подошвенные бородавки и витилиго. Клиническое применение устройств для микронидлинга очень разнообразно, поскольку их можно прикреплять к различным платформам, таким как ролики и ручки. Кроме того, форму микронидлинга можно изменить в соответствии с различными сценариями применения и требованиями. В нескольких исследованиях сообщалось об усилении эффекта ФДТ в сочетании с МН. Были проанализированы текущие исследования эффективности и безопасности ФДТ в сочетании с МН при лечении кожных заболеваний. Исследование показывало, что ФДТ с использованием микронидлинга может сократить время инкубации, необходимое для фотосенсибилизатора (ФС), и уменьшить повреждения кожи при актиническом кератозе (АК). Наиболее распространенным побочным эффектом являлась боль. О серьезных побочных эффектах не сообщалось.

Выводы. ФДТ с использованием микронидлинга представляет собой эффективный метод повышения скорости трансдермальной доставки ФС. Он хорошо зарекомендовал себя при лечении АК и безопасен в применении. Однако для изучения эффективности микронидлинга в ФДТ и их глубинных механизмов действия необходимо провести большое количество высококачественных клинических исследований. Необходимо продолжить изучение и стандартизировать стратегию применения микронидлинга при ФДТ.

РАСТУЩИЙ ПОТЕНЦИАЛ ФОТОДИНАМИЧЕСКОЙ ТЕРАПИИ КОЖНЫХ ИНФЕКЦИЙ

Сухова Т.Е.[1], Мельникова Е.А.[1], Смирнова С.Н.[1], Захарова И.А.[1], Молочкова Ю.В.[1], Куприянова А.Г.[1], Гусева А.А.[1], Соловьев Ф.А.[1], Решетов И.В.[2,3,4,5], Романко Ю.С.[2,3]

[1] ГБУЗ МО «МОНИКИ им. М.Ф. Владимирского», г. Москва, Россия

[2] ФГАОУ ВО Первый МГМУ им. И.М. Сеченова Минздрава России, г. Москва, Россия

[3]Академия постдипломного образования ФГБУ ФНКЦ ФМБА России, г. Москва, Россия

[4] ЧОУВО «МУ им. С.Ю. Витте», г. Москва, Россия

[5] НИЦ «Курчатовский институт», г. Москва, Россия

Цель. Исследовать безопасность и эффективность фотодинамической терапии (ФДТ) при лечении кожных инфекций.

Материалы и методы. Поиск литературы выполнялся с использованием 665 статей, представленных в базах данных PubMed, Embase, Scopus, Web of Science и РИНЦ с 2015 по 2025 г. с поисковыми запросами, касающимися ФДТ, инфекций волос, кожи и ногтей.

Результаты. Кожные инфекции по-прежнему представляют собой серьезную проблему для стандартных методов лечения из-за резистентности и ограниченной эффективности. ФДТ становится многообещающим дополнением к стандартным методам или альтернативой им для лечения сложных случаев. Нами рассматривалась безопасность и эффективность ФДТ при лечении кожных инфекций. Было проведено изучение применения ФДТ при кожных инфекциях; в исследовании рассматривалось лечение вирусных, бактериальных, грибковых и протозойных инфекций. Представлены доказательства эффективности применения ФДТ, в основном с использованием 5-аминолевулиновой кислоты (5-АЛК) и метиламинолевулината (МАЛ), при лечении кожных инфекций. Большинство данных о вирусных инфекциях касались лечения 5-АЛК ФДТ при остроконечной кондиломе,

обыкновенной бородавке и контагиозном моллюске. При бактериальных инфекциях для достижения полной ремиссии при рефрактерных синегнойных и атипичных микобактерийных инфекциях применялись 5-АЛК и метиленовый синий (МС-ФДТ). При онихомикозе с помощью МАЛ-ФДТ удалось добиться излечения в 41 % случаев, а при МС-ФДТ – до 100 %, без каких-либо сообщений о рецидивах. Паразитарные инфекции, такие как лейшманиоз, также успешно лечились с помощью 5-АЛК и МАЛ-ФДТ.

Выводы. ФДТ зарекомендовала себя как многообещающий метод лечения кожных инфекций, эффективность которого в борьбе с бактериальными, вирусными, грибковыми и паразитарными инфекциями кожи, особенно в тех случаях, когда стандартные методы лечения не помогают, подтверждается всё чаще.

ВЛИЯНИЕ МИКРОБИОМА КОЖИ НА РАЗВИТИЕ АКНЕ: ОТ ПАТОГЕНЕЗА К НОВЫМ ТЕРАПЕВТИЧЕСКИМ СТРАТЕГИЯМ

Сухова Т.Е.[1], Мельникова Е.А.[1], Смирнова С.Н.[1], Захарова И.А.[1], Молочкова Ю.В.[1], Куприянова А.Г.[1], Гусева А.А.[1], Соловьев Ф.А.[1], Решетов И.В.[2,3,4,5], Романко Ю.С.[2,3]

[1] ГБУЗ МО «МОНИКИ им. М.Ф. Владимирского», г. Москва, Россия

[2] ФГАОУ ВО Первый МГМУ им. И.М. Сеченова Минздрава России, г. Москва, Россия

[3] Академия постдипломного образования ФГБУ ФНКЦ ФМБА России, г. Москва, Россия

[4] ЧОУВО «МУ им. С.Ю. Витте», г. Москва, Россия

[5] НИЦ «Курчатовский институт», г. Москва, Россия

Цель. Определить взаимосвязь между акне и микробиомом кожи, оценить влияние существующих методов лечения на микробиом кожи и изучить возможности для разработки новых методов лечения.

Материалы и методы. Поиск литературы выполнялся с использованием 59 статей, представленных в базах данных PubMed, Embase, Scopus, Web of Science и РИНЦ с 2015 по 2025 г.

Результаты. Acne vulgaris – это широко распространенное воспалительное заболевание сальных желез, ассоциированных с волосяными фолликулами. Патогенез акне обусловлен комплексным взаимодействием между физиологическими процессами кожи и ее микробиотой. Ограничения существующих методов лечения акне стимулируют разработку новых терапевтических стратегий, ориентированных на кожный микробиом. Исследования выявили ключевую роль *C. acnes*, *S. aureus* и *S. epidermidis* в развитии акне посредством дисбактериоза и чрезмерного размножения. На сегодняшний день терапия микробиома кожи представляет собой современные методы лечения, включая доксициклин, бензоилпероксид, изотретиноин, сульфацетамид/серу и фотодинамическую терапию с аминолевуленовой кислотой, что влияет на состав микрофлоры кожи. В настоящее время обсуждаются перспективные терапевтические подходы, такие как местные пробиотики, растительные экстракты и белковые соединения, направленные на восстановление баланса микробиома и снижение воспаления при акне.

Выводы. Исследования микробиома при акне выявляют его сложную роль в развитии заболевания и подверженность изменениям под воздействием лечения. Учитывая неоднородность исследований и значительное влияние терапии на микробиом, необходимо переходить к персонализированным подходам в лечении акне, основанным на модуляции микробиома, для достижения оптимальных результатов.

СОВРЕМЕННЫЕ МЕТОДЫ БОРЬБЫ С КОЖНЫМИ НОВООБРАЗОВАНИЯМИ: РОЛЬ ФЛУОРЕСЦЕНТНОЙ ДИАГНОСТИКИ

Сухова Т.Е.[1], Мельникова Е.А.[1], Смирнова С.Н.[1], Захарова И.А.[1], Молочкова Ю.В.[1], Куприянова А.Г.[1], Гусева А.А.[1], Соловьев Ф.А.[1], Решетов И.В.[2,3,4,5], Романко Ю.С.[2,3]

[1] ГБУЗ МО «МОНИКИ им. М.Ф. Владимирского», г. Москва, Россия

[2] ФГАОУ ВО Первый МГМУ им. И.М. Сеченова Минздрава России, г. Москва, Россия

[3] Академия постдипломного образования ФГБУ ФНКЦ ФМБА России, г. Москва, Россия

[4] ЧОУВО «МУ им. С.Ю. Витте», г. Москва, Россия

[5] НИЦ «Курчатовский институт», г. Москва, Россия

Цель. Исследовать роль флуоресцентной диагностики (ФД) при лечении кожных новообразований.

Материалы и методы. Поиск литературы выполнялся с использованием 24 статей, представленных в базах данных PubMed, Embase, Scopus, Web of Science и РИНЦ с 2015 по 2025 г.

Результаты. Опухоли кожи, которые часто встречаются в дерматологии, поражают все слои кожи и придатки. Хотя биопсия пораженного участка кожи остается важным методом подтверждения диагноза и определения прогноза опухоли, у нее есть свои ограничения. Недавно флуоресцентная диагностика продемонстрировала высокую чувствительность при выявлении пораженных участков кожи и слизистых оболочек, что позволило получить ценные данные для проведения точной хирургии по удалению опухолей кожи и слизистых оболочек. В настоящее время мы обобщили данные о применении ФД в диагностике и лечении заболеваний кожи и слизистых оболочек, таких как актинический кератоз, базально-

клеточная карцинома, плоскоклеточная карцинома, болезнь Боуэна и экстрамаммарная болезнь Педжета.

Выводы. Полученные данные свидетельствуют о том, что ФД имеет большой потенциал для расширения сферы клинического применения и заслуживает дальнейшего изучения.

ФОТОДИНАМИЧЕСКАЯ ТЕРАПИЯ: СОВРЕМЕННЫЕ ПОДХОДЫ В ЛЕЧЕНИИ КОЖНЫХ ЗАБОЛЕВАНИЙ

Сухова Т.Е.[1], Мельникова Е.А.[1], Смирнова С.Н.[1], Захарова И.А.[1], Молочкова Ю.В.[1], Куприянова А.Г.[1], Гусева А.А.[1], Соловьев Ф.А.[1], Решетов И.В.[2,3,4,5], Романко Ю.С.[2,3]

[1] ГБУЗ МО «МОНИКИ им. М.Ф. Владимирского», г. Москва, Россия
[2] ФГАОУ ВО Первый МГМУ им. И.М. Сеченова Минздрава России, г. Москва, Россия
[3] Академия постдипломного образования ФГБУ ФНКЦ ФМБА России, г. Москва, Россия
[4] ЧОУВО «МУ им. С.Ю. Витте», г. Москва, Россия
[5] НИЦ «Курчатовский институт», г. Москва, Россия

Цель. Исследовать роль местной фотодинамической терапии при лечении кожных заболеваний.

Материалы и методы. Поиск литературы выполнялся с использованием 529 статей, представленных в базах данных PubMed, Scopus и Web of Science с 2015 по 2025 г.

Результаты. Местная фотодинамическая терапия (ФДТ) является распространенным методом лечения актинического кератоза, немеланомного рака кожи низкого риска и других кожных заболеваний. В данном обзоре собрана актуальная информация для дерматологов об одобренных и о перспективных областях применения ФДТ. Имеющиеся данные свидетельствуют о том, что ФДТ демонстрирует результаты, сравнимые с другими методами лечения или превосходящие их, при актиническом кератозе, базальноклеточной карциноме низкого риска, болезни Боуэна, кожных злокачественных новообразованиях, профилактике рака кожи у пациентов после трансплантации, фотостарении, акне и кожных инфекциях. Появляются данные о потенциальной роли ФДТ в лечении актинического хейлита, ранних стадий грибовидного микоза и других редких заболеваний, однако необходимы дальнейшие исследования для подтверждения этих результатов. К основным препятствиям для более широкого применения ФДТ относятся болезненность процедуры, ее высокая стоимость и длительность. Кроме того, существующие протоколы ФДТ значительно различаются, что затрудняет сравнение результатов. Несмотря на эти ограничения, местная ФДТ остается ценным вариантом лечения для широкого спектра воспалительных, неопластических и инфекционных кожных заболеваний.

Выводы. Для установления значимости ФДТ в лечебных алгоритмах при дерматологических заболеваниях необходимы дальнейшие сравнительные исследования. Кроме того, для совершенствования протоколов ФДТ и повышения комфорта пациентов во время процедуры требуются дополнительные методологические изыскания.

ЛЕЧЕНИЕ ПСОРИАЗА НОГТЕЙ: ОТ МАЗЕЙ ДО ИННОВАЦИОННЫХ ПОДХОДОВ

Сухова Т.Е.[1], Мельникова Е.А.[1], Смирнова С.Н.[1], Захарова И.А.[1], Молочкова Ю.В.[1], Куприянова А.Г.[1], Гусева А.А.[1], Соловьев Ф.А.[1], Решетов И.В.[2,3,4,5], Романко Ю.С.[2,3]

[1] ГБУЗ МО «МОНИКИ им. М.Ф. Владимирского», г. Москва, Россия
[2] ФГАОУ ВО Первый МГМУ им. И.М. Сеченова Минздрава России, г. Москва, Россия
[3] Академия постдипломного образования ФГБУ ФНКЦ ФМБА России, г. Москва, Россия
[4] ЧОУВО «МУ им. С.Ю. Витте», г. Москва, Россия
[5] НИЦ «Курчатовский институт», г. Москва, Россия

Цель. Исследовать возможности новых терапевтических устройств при фотодинамической терапии (ФДТ) псориаза ногтей.

Материалы и методы. Поиск литературы выполнялся с использованием 9 статей, представленных в базах данных PubMed, Embase, Scopus, Web of Science и РИНЦ с 2015 по 2025 г.

Результаты. Псориаз ногтей является частым сопутствующим проявлением кожного псориаза, нередко приводящим к функциональным нарушениям и психосоциальным проблемам. Несмотря на существующие терапевтические стратегии, сохраняются вызовы, связанные с достижением клинической эффективности и обеспечением адекватной доставки лекарственных средств, что стимулирует разработку новых терапевтических устройств. Хотя некоторые недавние исследования, посвященные применению терапевтических устройств, показали многообещающие результаты в лечении онихомикоза, имеющиеся данные свидетельствуют о целесообразности алгоритмического подхода. Этот подход должен учитывать влияние на качество жизни и такие факторы, как количество пораженных ногтей, наличие псориатического артрита, кожного псориаза, коморбидности, и включать местное лечение, внутрикожные инъекции кеналога и системную терапию. Лазерная терапия, несмотря на обнадеживающие результаты, требует дальнейшего подтверждения в рамках масштабных рандомизированных клиниче-

ских исследований для ее внедрения в современные терапевтические схемы.

Выводы. Оценка клинической значимости ФДТ в рамках лечебных алгоритмов при дерматологических патологиях требует проведения дополнительных сравнительных исследований. Параллельно для совершенствования протоколов ФДТ и повышения уровня комфорта пациентов в процессе проведения процедуры целесообразно проведение дальнейших методологических изысканий.

БОЛЕЗНЬ БОУЭНА: ОЦЕНКА ЭФФЕКТИВНОСТИ И БЕЗОПАСНОСТИ ФОТОДИНАМИЧЕСКОЙ ТЕРАПИИ

Сухова Т.Е.[1], Мельникова Е.А.[1], Смирнова С.Н.[1], Захарова И.А.[1], Молочкова Ю.В.[1], Куприянова А.Г.[1], Гусева А.А.[1], Соловьев Ф.А.[1], Решетов И.В.[2,3,4,5], Романко Ю.С.[2,3]

[1] ГБУЗ МО «МОНИКИ им. М.Ф. Владимирского», г. Москва, Россия

[2] ФГАОУ ВО Первый МГМУ им. И.М. Сеченова Минздрава России, г. Москва, Россия

[3]Академия постдипломного образования ФГБУ ФНКЦ ФМБА России, г. Москва, Россия

[4] ЧОУВО «МУ им. С.Ю. Витте», г. Москва, Россия

[5] НИЦ «Курчатовский институт», г. Москва, Россия

Цель. Изучить информацию о клиническом ответе, частоте рецидивов, безопасности и косметических результатах фотодинамической терапии (ФДТ) при лечении болезни Боуэна с учетом различных протоколов, касающихся фотосенсибилизаторов (ФС), источников света и комбинированных методов лечения.

Материалы и методы. Поиск литературы выполнялся с использованием 128 статей, представленных в базах данных PubMed, Embase, Scopus и Web of Science с 2015 по 2025 г.

Результаты. Болезнь Боуэна представляет собой форму плоскоклеточного рака кожи in situ. Несмотря на благоприятный прогноз, в 5 % случаев заболевание переходит в инвазивную плоскоклеточную карциному кожи, причем у пациентов с ослабленным иммунитетом риск выше. Таким образом, лечение всегда необходимо и традиционная ФДТ является методом первой линии. ФДТ является эффективным методом лечения опухолей в местах, где заживление ран происходит плохо/замедленно, в случае множественных и/или крупных опухолей, а также там, где хирургическое вмешательство было бы затруднительным или инвазивным. Дерматоскопия и конфокальная микроскопия могут использоваться в качестве ценных инструментов для мониторинга терапевтического ответа. Как правило, лечение переносится хорошо, с незначительными побочными эффектами и приводит к хорошему/отличному косметическому результату. После ФДТ необходимо периодически проходить обследование из-за риска рецидива заболевания. По мере роста числа опухолей из кератиноцитов будет расширяться область применения ФДТ.

Выводы. ФДТ является безопасным и эффективным, хорошо зарекомендовавшим себя методом лечения болезни Боуэна, особенно при труднодоступных локализациях, больших или множественных поражениях и у пожилых пациентов. Доказано, что комбинированная терапия с использованием лазерных технологий еще больше повышает эффективность и безопасность лечения данной категории пациентов.

ГИДРОГЕЛИ С ФОТОСЕНСИБИЛИЗАТОРАМИ: НОВАЯ ЭРА В БОРЬБЕ С БАКТЕРИАЛЬНЫМИ РАНЕВЫМИ ИНФЕКЦИЯМИ

Сухова Т.Е.[1], Мельникова Е.А.[1], Смирнова С.Н.[1], Захарова И.А.[1], Молочкова Ю.В.[1], Куприянова А.Г.[1], Гусева А.А.[1], Соловьев Ф.А.[1], Решетов И.В.[2,3,4,5], Романко Ю.С.[2,3]

[1] ГБУЗ МО «МОНИКИ им. М.Ф. Владимирского», г. Москва, Россия

[2] ФГАОУ ВО Первый МГМУ им. И.М. Сеченова Минздрава России, г. Москва, Россия

[3]Академия постдипломного образования ФГБУ ФНКЦ ФМБА России, г. Москва, Россия

[4] ЧОУВО «МУ им. С.Ю. Витте», г. Москва, Россия

[5] НИЦ «Курчатовский институт», г. Москва, Россия

Цель. Изучить клиническую значимость фотодинамической терапии (ФДТ) в рамках лечебных алгоритмов при дерматологических патологиях при проведении дополнительных сравнительных исследований.

Материалы и методы. Поиск литературы выполнялся с использованием 621 статьи, представленных в базах данных PubMed, Embase, Scopus и Web of Science с 2015 по 2025 г.

Результаты. Бактериальные раневые инфекции стали серьезной угрозой здоровью людей во всем мире, и ситуация ухудшается из-за постепенного роста числа устойчивых к антибиотикам бактерий, вызванного неправильным применением антибиотиков. Чтобы сократить использование антибиотиков и предотвратить рост числа бактерий, устойчивых к антибиотикам, исследователи всё чаще обращают внимание на ФДТ, при которой свет используется для выработки активных форм кислорода, убивающих бактерии. Для лечения инфицированных бактериями ран с помощью ФДТ необходимо зафиксировать фотосенсибилизатор (ФС) в месте раны и поддерживать определенный уровень влажности. Гидро-

гели – это материалы с высоким содержанием воды, которые хорошо подходят для фиксации ФС в местах ран при антибактериальной фотодинамической терапии (аФДТ). Поэтому гидрогели часто обогащают ФС для лечения инфицированных бактериями ран с помощью аФДТ. Мы изучили последние исследования и перспективы разработки новых антибактериальных гидрогелей и рассмотрели проблемы и перспективы использования различных по составу гидрогелей.

Выводы. Чтобы ФДТ эффективно лечила инфицированные раны, важно, чтобы ФС оставался в ране и поддерживалась оптимальная влажность. Гидрогели, благодаря своей способности удерживать много воды, отлично справляются с обеими задачами: они обеспечивают стабильное присутствие ФС и создают благоприятные условия для заживления инфицированных ран.

СКЛЕРОАТРОФИЧЕСКИЙ ЛИХЕН ВУЛЬВЫ: АКТУАЛЬНЫЕ ДАННЫЕ И БУДУЩИЕ НАПРАВЛЕНИЯ ТЕРАПИИ

Сухова Т.Е.[1], Мельникова Е.А.[1], Смирнова С.Н.[1], Захарова И.А.[1], Молочкова Ю.В.[1], Куприянова А.Г.[1], Гусева А.А.[1], Соловьев Ф.А.[1], Решетов И.В.[2,3,4,5], Романко Ю.С.[2,3]

[1] ГБУЗ МО «МОНИКИ им. М.Ф. Владимирского», г. Москва, Россия

[2] ФГАОУ ВО Первый МГМУ им. И.М. Сеченова Минздрава России, г. Москва, Россия

[3] Академия постдипломного образования ФГБУ ФНКЦ ФМБА России, г. Москва, Россия

[4] ЧОУВО «МУ им. С.Ю. Витте», г. Москва, Россия

[5] НИЦ «Курчатовский институт», г. Москва, Россия

Цель. Исследовать безопасность и эффективность лазерных технологий, в том числе фотодинамической терапии (ФДТ), при лечении склероатрофического лихена вульвы.

Материалы и методы. Поиск литературы выполнялся с использованием 88 статей, представленных в базах данных PubMed, Embase, Scopus, Web of Science и РИНЦ с 2015 по 2025 г. с поисковыми запросами, касающимися ФДТ склероатрофического лихена вульвы.

Результаты. Склероатрофический лихен вульвы (САЛВ) представляет собой воспалительное заболевание, которое часто упускают из виду и которое поражает кожу и слизистые оболочки вульвы. САЛВ часто рецидивирует и имеет склонность к атрофии, образованию грубых рубцов, функциональным нарушениям и злокачественному перерождению. Поэтому крайне важны ранняя диагностика, быстрое лечение и постоянное наблюдение за пациентками. Сильнодействующие кортикостероиды для местного применения (КСМП) в настоящее время широко используются для достижения ремиссии при САЛВ, но, учитывая потенциальные осложнения при длительном лечении сильнодействующими КСМП, понимание того, как протекает САЛВ в период полового созревания, становится особенно важным для определения необходимости агрессивного или более консервативного терапевтического вмешательства. Новые методы лечения, в том числе ФДТ, использование обогащенной тромбоцитами плазмы, терапия стволовыми клетками и применение энергетических лазеров, таких как фракционный CO_2 и Nd:YAG, исследуются с целью поиска более эффективных методов лечения САЛВ, чем ультрасильнодействующие кортикостероиды для местного применения.

Выводы. Новые методы лечения, в том числе ФДТ, терапия обогащенной тромбоцитами плазмы, терапия стволовыми клетками, а также энергетические лазеры, такие как фракционный CO_2 и Nd:YAG, исследуются с целью поиска более эффективных методов лечения САЛВ, чем ультрамощные топические кортикостероиды. Однако для оценки эффективности и безопасности этих новых препаратов необходимы дополнительные исследования.

БУДУЩЕЕ ЛЕЧЕНИЯ РАКА: ИНТЕГРАЦИЯ ФОТОДИНАМИЧЕСКОЙ ТЕРАПИИ И ХИМИОТЕРАПИИ

Павлова Е.Н.[1], Романко Ю.С.[2,3]

[1] СПб ГБУЗ ГКОД, г. Санкт-Петербург, Россия

[2] ФГАОУ ВО Первый МГМУ им. И.М. Сеченова Минздрава России, г. Москва, Россия

[3] Академия постдипломного образования ФГБУ ФНКЦ ФМБА России, г. Москва, Россия

Цель. Изучение эффективности комбинированной фотодинамической терапии (ФДТ) с применением химиотерапии (ХТ).

Материалы и методы. Поиск литературы выполнялся с использованием 2176 статей, представленных в базах данных PubMed, Embase, Scopus, Web of Science и РИНЦ с 2023 г. по июль 2025 г. с поисковыми запросами, касающимися комбинированной ФДТ с использованием ХТ.

Результаты. ХТ, как один из основных методов лечения рака, широко используется для лечения различных опухолей. Однако по-прежнему существуют проблемы, такие как токсические побочные эффекты и переносимость химиотерапевтических препаратов, которые ограничивают терапевтический эффект лечения рака и снижают качество жизни пациентов. Следовательно, необходимо найти новый способ решения этих проблем. ФДТ, как неинвазивный метод лечения злокачественных опухолей, более специфична для своей мишени

и наносит меньший ущерб окружающим нормальным тканям, чем ее альтернативы. Непосредственная токсичность по отношению к опухолевым клеткам, повреждение кровеносных сосудов опухоли и противоопухолевые иммунологические эффекты являются основными механизмами ее положительного воздействия. Мы обобщили результаты комбинированной ФДТ с использованием ХТ за последние 2,5 года. Такая комбинированная терапия позволяет добиваться лучшего эффекта. С помощью комбинированной ФДТ с использованием ХТ можно снизить дозу химиотерапевтических препаратов, преодолеть множественную лекарственную устойчивость опухолевых клеток, увеличить выживаемость и значительно улучшить качество жизни пациентов.

Выводы. Комбинация ФДТ с другими методами лечения может значительно улучшить выживаемость пациентов за счет уменьшения побочных нежелательных эффектов, усиления противоопухолевого эффекта и улучшения качества жизни. Комбинации ФДТ с химиотерапией и иммунными препаратами откроют новые возможности для лечения злокачественных опухолей.

ФОТОИММУНОТЕРАПИЯ: МНОГООБЕЩАЮЩИЙ ПОДХОД К ЛЕЧЕНИЮ МЕЛАНОМЫ В БУДУЩЕМ

Сухова Т.Е.[1], Мельникова Е.А.[1], Смирнова С.Н.[1], Захарова И.А.[1], Молочкова Ю.В.[1], Куприянова А.Г.[1], Гусева А.А.[1], Соловьев Ф.А.[1], Решетов И.В.[2,3,4,5], Романко Ю.С.[2,3]

[1] ГБУЗ МО «МОНИКИ им. М.Ф. Владимирского», г. Москва, Россия
[2] ФГАОУ ВО Первый МГМУ им. И.М. Сеченова Минздрава России, г. Москва, Россия
[3] Академия постдипломного образования ФГБУ ФНКЦ ФМБА России, г. Москва, Россия
[4] ЧОУВО «МУ им. С.Ю. Витте», г. Москва, Россия
[5] НИЦ «Курчатовский институт», г. Москва, Россия

Цель. Изучить последние достижения в области фотоиммунотерапии (ФИТ) и стратегии лечения меланомы с помощью ФИТ.

Материалы и методы. Поиск литературы выполнялся с использованием 118 статей, представленных в базах данных PubMed, Embase, Scopus, Web of Science и РИНЦ с 2015 по 2025 г.

Результаты. Метастатическая меланома представляет собой агрессивную злокачественную опухоль кожи с высоким уровнем смертности и рецидивов. Несмотря на клинический успех последних подходов к иммунотерапии, высокий уровень резистентности требует дальнейшего поиска новых терапевтических вариантов. ФИТ становится многообещающей стратегией иммунотерапии, в которой используется фотодинамическая терапия (ФДТ) для запуска системного иммунного ответа против опухолевых очагов при сохранении высокой специфичности к опухоли и ее минимально инвазивного характера. ФИТ может вызывать сильную иммуногенную гибель клеток, что позволяет одновременно применять блокаду иммунных контрольных точек или адоптивную клеточную терапию. ФИТ также можно использовать для избирательного удаления подавляющих иммунную систему популяций, связанных с резистентностью к иммунотерапии. Модульная структура ФИТ-терапии в сочетании с возможностью выбора антигена для конкретного пациента или совместной доставки препаратов делает ФИТ привлекательным вариантом для персонализированной терапии меланомы в настоящем и будущем.

Выводы. ФИТ обладает значительным потенциалом для разработки более эффективных и персонализированных методов лечения метастатической меланомы, преодолевая существующие ограничения иммунотерапии.

ФОТОДИНАМИЧЕСКАЯ ТЕРАПИЯ И ИММУНОДЕФИЦИТ: ПУТЬ К ЭФФЕКТИВНОЙ ТЕРАПИИ РАКА ЧЕРЕЗ КОНТРОЛЬ ИНФЕКЦИЙ

Сухова Т.Е.[1], Мельникова Е.А.[1], Смирнова С.Н.[1], Захарова И.А.[1], Молочкова Ю.В.[1], Куприянова А.Г.[1], Гусева А.А.[1], Соловьев Ф.А.[1], Решетов И.В.[2,3,4,5], Романко Ю.С.[2,3]

[1] ГБУЗ МО «МОНИКИ им. М.Ф. Владимирского», г. Москва, Россия
[2] ФГАОУ ВО Первый МГМУ им. И.М. Сеченова Минздрава России, г. Москва, Россия
[3] Академия постдипломного образования ФГБУ ФНКЦ ФМБА России, г. Москва, Россия
[4] ЧОУВО «МУ им. С.Ю. Витте», г. Москва, Россия
[5] НИЦ «Курчатовский институт», г. Москва, Россия

Цель. Провести анализ современных достижений в области фотодинамической терапии (ФДТ) и ее роли в контексте иммунодефицитных состояний для оптимизации противораковой терапии посредством управления инфекционными процессами.

Материалы и методы. Поиск литературы выполнялся с использованием 13 статей, представленных в базах данных PubMed, Embase, Scopus, Web of Science и РИНЦ с 2015 по 2025 г.

Результаты. Противоинфекционная ФДТ показала различную эффективность против раковых патогенов в лабораторных и клинических условиях, при этом ее влияние на профилактику, лечение и прогноз рака часто оставалось без внимания. Аналогично исследования ФДТ, направленной на рак, редко учиты-

вали роль инфекций, способствующих его развитию. Мы полагаем, что ФДТ, благодаря своей способности уничтожать широкий спектр патогенов, сохраняя при этом полезный микробиом, и стимулировать иммунный ответ против инфекций и раковых клеток, может стать эффективным инструментом для борьбы с оппортунистическими инфекциями, одновременно улучшая результаты лечения как инфекций, так и рака. Однако для полного раскрытия потенциала ФДТ в контексте иммунодефицитных состояний требуются дальнейшие исследования. Необходимо учитывать специфические патогены и штаммы, проводить комплексную оценку результатов (инфекционной нагрузки, жизнеспособности клеток, клоногенности, поглощения фотосенсибилизатора и влияния на канцерогенез) как в лабораторных, так и в клинических условиях, отслеживая динамику рака у пациентов, получавших и не получавших ФДТ. Это позволит полностью реализовать возможности ФДТ в данной области

Выводы. Таким образом, переосмыслена роль ФДТ и использование ее иммуномодулирующих свойств и смещен акцент с исключительно противоракового действия на более комплексный подход, включающий борьбу с инфекциями, способствующими развитию рака.

ФОТОДИНАМИЧЕСКАЯ ТЕРАПИЯ В ДЕРМАТООНКОЛОГИИ: ВОЗМОЖНОСТИ И ОГРАНИЧЕНИЯ

Филоненко Е.В.[1], Романко Ю.С.[2,3]
[1] МНИОИ им. П.А. Герцена – филиал «НМИЦ радиологии» Минздрава России, г. Москва, Россия
[2] ФГАОУ ВО Первый МГМУ им. И.М. Сеченова Минздрава России, г. Москва, Россия
[3]Академия постдипломного образования ФГБУ ФНКЦ ФМБА России, г. Москва, Россия

Цель. Исследовать эффективность и ограничения фотодинамической терапии (ФДТ) злокачественных опухолей кожи.

Материалы и методы. Для обзора литературы были проанализированы статьи из баз данных PubMed, Scopus и Web of Science, опубликованные в период с 2015 по 2025 г. Поиск по ключевым словам «фотодинамическая терапия злокачественных опухолей кожи» выявил 339 релевантных публикаций.

Результаты. ФДТ представляет собой перспективный метод лечения рака кожи, особенно поверхностных форм, благодаря своей минимальной инвазивности и высокой селективности. Однако для реализации всего потенциала ФДТ необходимо преодолеть ряд ограничений, таких как побочные эффекты фотосенсибилизаторов (ФС) и ограниченная глубина проникновения. Будущие исследования должны быть направлены на разработку новых ФС с улучшенным проникновением и меньшим количеством побочных эффектов. С появлением новых ФС и инновационных технологий лечения перспективы применения ФДТ станут еще более широкими. Комбинирование ФДТ с нанотехнологиями и иммунотерапией может значительно повысить ее эффективность и безопасность. Кроме того, необходимо изучить оптимальные стратегии интеграции ФДТ с другими методами лечения, такими как хирургия и лучевая терапия. Особый интерес представляет изучение ФДТ в сочетании с иммунотерапией для лечения рефрактерных и рецидивирующих форм рака кожи. Тем не менее, несмотря на значительный прогресс, для широкого внедрения ФДТ в клиническую практику необходимо решить ряд технических и клинических задач.

Выводы. Основная цель будущих исследований в области ФДТ – это повышение эффективности и безопасности лечения, что включает в себя оптимизацию ФС, увеличение глубины проникновения света и изучение синергетического эффекта комбинированной терапии. Ожидается, что благодаря совместным усилиям специалистов из разных областей и внедрению новых технологий ФДТ сможет занять лидирующие позиции в лечении различных заболеваний.

ПРЕОДОЛЕНИЕ ГИПОКСИИ ПРИ ФОТОДИНАМИЧЕСКОЙ ТЕРАПИИ: СТРАТЕГИИ И ПОДХОДЫ

Попучиев В.В.[1], Коренев С.В.[2], Сухова Т.Е.[3], Молочков А.В.[3], Шилов И.П.[4], Румянцева В.Д.[4,5], Климова М.Д.[6], Песшу П.Г.[6], Песшу Л.Г.[6], Хынку Е.Ф.[7], Романко Ю.С.[8,9]
[1] МРНЦ им. А.Ф. Цыба – филиал ФГБУ «НМИЦ радиологии» Минздрава России, г. Обнинск, Россия
[2] ФГАОУ ВО «БФУ им. И. Канта», г. Калининград, Россия
[3] ГБУЗ МО «МОНИКИ им. М.Ф. Владимирского», г. Москва, Россия
[4] ФИРЭ им. В.А. Котельникова РАН, г. Фрязино, Московская область, Россия
[5] МИРЭА – Российский технологический университет, г. Москва, Россия
[6] ФГАОУ ВО «РУДН им. Патриса Лумумбы», г. Москва, Россия
[7] ГБУ «Геронтологический центр «Юго-Западный» Департамента труда и социальной защиты населения города Москвы», г. Москва, Россия
[8] ФГАОУ ВО Первый МГМУ им. И.М. Сеченова Минздрава России, г. Москва, Россия
[9]Академия постдипломного образования ФГБУ ФНКЦ ФМБА России, г. Москва, Россия

Цель. Изучение стратегий преодоления гипоксии при фотодинамической терапии (ФДТ).

Материалы и методы. Литературный поиск охватывал 19 статей из PubMed, Web of Science, Google Scholar и РИНЦ за период с 2019 по 2025 г.

Результаты. Гипоксическое микроокружение опухоли (ГМО) представляет собой значительное препятствие для эффективного проведения ФДТ. Механизм действия ФДТ предполагает потребление кислорода, что может усугублять существующую гипоксию в опухолевой ткани и, как следствие, индуцировать развитие лекарственной резистентности. Таким образом, разработка стратегий, направленных на снижение гипоксии опухоли или нивелирование ее ограничивающего воздействия, является ключевой задачей для повышения терапевтической эффективности ФДТ. Последние научные достижения в области наномедицины указывают на потенциал систем доставки на основе наноматериалов в модуляции ГМО посредством разнообразных механизмов. Несмотря на прогресс в разработке систем доставки наноматериалов, существующие методы всё еще сталкиваются с серьезными проблемами. К ним относятся: недостаточная биосовместимость, токсичность, низкая эффективность, нестабильность, сложность производства, а также потенциальные побочные эффекты, такие как иммунная активация и гемолиз. Кроме того, остаются нерешенными вопросы, связанные с влиянием на гипоксию при метастазировании опухоли и оптимизацией одновременной доставки кислорода и активации фотосенсибилизаторов для ФДТ. Хотя многие новые системы доставки наночастиц показали перспективные результаты на животных моделях, ни одна из них пока не одобрена для клинического применения.

Выводы. Недавние научные достижения открывают путь к скорейшему внедрению в медицинскую практику ряда стратегий, направленных на преодоление гипоксии опухоли.

ПРИМЕНЕНИЕ ФОТОДИНАМИЧЕСКОЙ ТЕРАПИИ ПРИ КЕЛОИДНЫХ РУБЦАХ

Молочкова Ю.В.[1], Сухова Т.Е.[1], Молочков А.В.[1], Попучиев В.В.[2], Коренев С.В.[3], Шилов И.П.[4], Румянцева В.Д.[4,5], Климова М.Д.[6], Песшу П.Г.[6], Песшу Л.Г.[6], Хынку Е.Ф.[7], Романко Ю.С.[8,9]

[1] ГБУЗ МО «МОНИКИ им. М.Ф. Владимирского», г. Москва, Россия
[2] МРНЦ им. А.Ф. Цыба – филиал ФГБУ «НМИЦ радиологии» Минздрава России, г. Обнинск, Россия
[3] ФГАОУ ВО «БФУ им. И. Канта», г. Калининград, Россия
[4] ФИРЭ им. В.А. Котельникова РАН, г. Фрязино, Московская область, Россия
[5] МИРЭА – Российский технологический университет, г. Москва, Россия
[6] ФГАОУ ВО «РУДН им. Патриса Лумумбы», г. Москва, Россия
[7] ГБУ «Геронтологический центр «Юго-Западный» Департамента труда и социальной защиты населения города Москвы», г. Москва, Россия
[8] ФГАОУ ВО Первый МГМУ им. И.М. Сеченова Минздрава России, г. Москва, Россия
[9] Академия постдипломного образования ФГБУ ФНКЦ ФМБА России, г. Москва, Россия

Цель. Провести оценку эффективности различных протоколов фотодинамической терапии (ФДТ) в лечении келоидных рубцов.

Материалы и методы. Для выявления релевантных научных публикаций был проведен систематический поиск в базах данных PubMed, Embase, Cochrane Library и РИНЦ. Исследование фокусировалось на проспективных, рецензируемых работах, посвященных клиническим результатам лечения келоидных рубцов методом ФДТ, с использованием ключевых слов «ФДТ», «келоидные рубцы» и «лечение».

Результаты. Сегодня специалисты во всем мире склоняются к тому, чтобы начинать лечение келоидов с комбинации инъекций кортикостероидов с силиконовым гелем или защитной пленкой. В научных публикациях также упоминается дополнительное введение в келоид 5-фторурацила, блеомицина или верапимила, хотя эффективность этих подходов оценивается по-разному. Лазерная терапия может дополняться кортикостероидами или местными стероидами под окклюзией для лучшего проникновения. Для трудно поддающихся лечению келоидов эффективным является хирургическое удаление с последующей лучевой терапией. Исследования подтверждают, что силиконовая пленка и прессотерапия помогают предотвратить повторное появление келоидов. Но наиболее впечатляющие результаты в терапии келоидов демонстрирует фотодинамическая терапия в различных модификациях.

Выводы. Обзор литературы выявил недостатки в существующих исследованиях эффективности ФДТ при келоидных рубцах, включая ограниченный набор характеристик и показателей, малый размер выборки и неоднородность методологии. Для более точной оценки требуется проведение масштабных и надежных контролируемых исследований.

МУЛЬТИМОДАЛЬНАЯ ФОТОДИНАМИЧЕСКАЯ ТЕРАПИЯ ЗЛОКАЧЕСТВЕННЫХ ОПУХОЛЕЙ С ИСПОЛЬЗОВАНИЕМ РАЗЛИЧНЫХ ИСТОЧНИКОВ ИЗЛУЧЕНИЯ

Романко Ю.С.[1,2], Решетов И.В.[1,2,3,4], Молочкова Ю.В.[5], Сухова Т.Е.[5], Молочков А.В.[5], Смирнова С.Н.[5], Захарова И.А.[5], Мельникова Е.А.[5], Прикулс В.Ф.[6], Попучиев В.В.[7], Коренев С.В.[8], Климова М.Д.[9], Хынку Е.Ф.[10]

[1] ФГАОУ ВО Первый МГМУ им. И.М. Сеченова Минздрава России, г. Москва, Россия
[2] Академия постдипломного образования ФГБУ ФНКЦ ФМБА России, г. Москва, Россия
[3] ЧОУВО «МУ им. С.Ю. Витте», г. Москва, Россия
[4] НИЦ «Курчатовский институт», г. Москва, Россия
[5] ГБУЗ МО «МОНИКИ им. М.Ф. Владимирского», г. Москва, Россия
[6] ФГБУ НМИЦО ФМБА России, г. Москва, Россия
[7] МРНЦ им. А.Ф. Цыба – филиал ФГБУ «НМИЦ радиологии» Минздрава России, г. Обнинск, Россия
[8] ФГАОУ ВО «БФУ им. И. Канта», г. Калининград, Россия
[9] ФГАОУ ВО «РУДН им. Патриса Лумумбы», г. Москва, Россия
[10] ГБУ «Геронтологический центр «Юго-Западный» Департамента труда и социальной защиты населения города Москвы», г. Москва, Россия

Цель. Изучение эффективности различных стратегий комбинированной фотодинамической терапии (ФДТ) злокачественных опухолей с использованием различных видов излучений.

Материалы и методы. Были изучены статьи, опубликованные с 2015 по 2025 г. и доступные в базах данных PubMed, Scopus и Web of Science. Поиск по запросу «ФДТ с использованием различных видов излучения» позволил отобрать 84 релевантные публикации.

Результаты. Предлагается ряд синергетических стратегий, направленных на преодоление ограничений ФДТ путем комбинирования ее с другими энергетическими воздействиями, включая микроволновое, инфракрасное, рентгеновское и ультразвуковое излучение, а также электрические и магнитные поля. Проанализированы фундаментальные принципы, механизмы действия и ключевые компоненты таких комбинированных подходов. Двумя основными критериями для трансляции этих стратегий в клиническую практику являются демонстрация превосходящего терапевтического эффекта и подтверждение клинической безопасности. Необходимы дальнейшие исследования для оптимизации протоколов комбинированной ФДТ и проведения сравнительных клинических испытаний с существующими методами лечения, такими как хирургическое вмешательство и химиотерапия. Требуется всесторонняя оценка биологической совместимости и токсичности *in vivo* наночастиц и наноматериалов, используемых в большинстве этих стратегий, для подтверждения их клинической пригодности.

Выводы. Требуются новые исследования для преодоления ограничений ФДТ и раскрытия ее клинического потенциала.

ТЕРАНОСТИЧЕСКИЕ НАНОЧАСТИЦЫ ICG-ЛАКТОСОМ: РАЗРАБОТКА ДЛЯ ОНКОЛОГИИ

Романко Ю.С.[1,2], Решетов И.В.[1,2,3,4], Молочкова Ю.В.[5], Сухова Т.Е.[5], Молочков А.В.[5], Смирнова С.Н.[5], Захарова И.А.[5], Мельникова Е.А.[5], Прикулс В.Ф.[6], Попучиев В.В.[7], Коренев С.В.[8], Климова М.Д.[9], Хынку Е.Ф.[10]
[1] ФГАОУ ВО Первый МГМУ им. И.М. Сеченова Минздрава России, г. Москва, Россия
[2] Академия постдипломного образования ФГБУ ФНКЦ ФМБА России, г. Москва, Россия
[3] ЧОУВО «МУ им. С.Ю. Витте», г. Москва, Россия
[4] НИЦ «Курчатовский институт», г. Москва, Россия
[5] ГБУЗ МО «МОНИКИ им. М.Ф. Владимирского», г. Москва, Россия
[6] ФГБУ НМИЦО ФМБА России, г. Москва, Россия
[7] МРНЦ им. А.Ф. Цыба – филиал ФГБУ «НМИЦ радиологии» Минздрава России, Обнинск, Россия
[8] ФГАОУ ВО «БФУ им. И. Канта», г. Калининград, Россия
[9] ФГАОУ ВО «РУДН им. Патриса Лумумбы», г. Москва, Россия
[10] ГБУ «Геронтологический центр «Юго-Западный» Департамента труда и социальной защиты населения города Москвы», г. Москва, Россия

Цель. Анализ новых разработок наночастиц ICG-лактосом для тераностики опухолей.

Материалы и методы. Проанализированы публикации из PubMed, Web of Science и Google Scholar, опубликованные с 2015 по 2025 г.

Результаты. Современная тераностика использует молекулярные зонды для одновременной диагностики и лечения заболеваний, особенно рака, на молекулярном уровне. Ключевым фактором, обеспечивающим доставку этих зондов к опухолям, является эффект повышенной проницаемости и удержания (EPR). Этот феномен, наблюдаемый в патологических тканях, включая опухоли, характеризуется повышенной проницаемостью сосудов и замедленным лимфооттоком, что позволяет наночастицам (30–100 нм) проникать и накапливаться в пораженных тканях. Лактосомы, амфипатические полимеры с контролируемым размером, используются для доставки гидрофобных зондов, таких как индоцианин зеленый (ICG). Лактосомы, содержащие ICG, демонстрируют стабильность в кровотоке, эффективное накопление в опухолях благодаря EPR и возможность комбинированной фотодинамической и фототермической терапии при облучении ближним инфракрасным светом. Безопасность и эффективность ICG для фотодинамической диагностики подтверждены клиническими испытаниями, в том числе при роботизированной хирургии.

Выводы. Таким образом, терапевтический подход, направленный на раковую строму с использованием антител к нерастворимому фибрину, может

помочь преодолеть недостаточность эффекта EPR для клинического применения при лечении солидных форм рака.

ФОТОДИНАМИЧЕСКАЯ ТЕРАПИЯ РАКА МОЧЕВОГО ПУЗЫРЯ, АКТИВИРУЕМАЯ ПРОЛЕКАРСТВАМИ

Решетов И.В.[1,2,3,4], Романко Ю.С.[1,2], Молочкова Ю.В.[5], Сухова Т.Е.[5], Молочков А.В.[5], Смирнова С.Н.[5], Захарова И.А.[5], Мельникова Е.А.[5], Прикулс В.Ф.[6], Попучиев В.В.[7], Коренев С.В.[8], Климова М.Д.[9], Хынку Е.Ф.[10]

[1] ФГАОУ ВО Первый МГМУ им. И.М. Сеченова Минздрава России, г. Москва, Россия
[2] Академия постдипломного образования ФГБУ ФНКЦ ФМБА России, г. Москва, Россия
[3] ЧОУВО «МУ им. С.Ю. Витте», г. Москва, Россия
[4] НИЦ «Курчатовский институт», г. Москва, Россия
[5] ГБУЗ МО «МОНИКИ им. М.Ф. Владимирского», г. Москва, Россия
[6] ФГБУ НМИЦО ФМБА России, г. Москва, Россия
[7] МРНЦ им. А.Ф. Цыба – филиал ФГБУ «НМИЦ радиологии» Минздрава России, Обнинск, Россия
[8] ФГАОУ ВО «БФУ им. И. Канта», г. Калининград, Россия
[9] ФГАОУ ВО «РУДН им. Патриса Лумумбы», г. Москва, Россия
[10] ГБУ «Геронтологический центр «Юго-Западный» Департамента труда и социальной защиты населения города Москвы», г. Москва, Россия

Цель. Анализ литературных данных, посвященных оценке эффективности фотодинамической терапии (ФДТ) рака мочевого пузыря в комбинации с пролекарствами.

Материалы и методы. Исследование литературы проводилось в базах PubMed, Scopus, Web of Science, Google Scholar и РИНЦ за период с 2015 по 2025 г.

Результаты. ФДТ с фотофрином, разрешенная более 30 лет назад для лечения рака мочевого пузыря, изначально столкнулась с проблемами из-за побочных эффектов, таких как уменьшение объема мочевого пузыря. Сегодня для минимизации нежелательных реакций применяются три основных подхода: местное введение фотосенсибилизаторов (ФС), использование таргетных ФС и более точный контроль освещения. Немышечно-инвазивный рак мочевого пузыря, более распространенный, чем мышечно-инвазивный и метастатический, является подходящей мишенью для ФДТ. С 2010 года для диагностики этого типа рака используется цистоскопия в синем свете с флуоресценцией PPIX. Хотя PPIX, получаемый из гексиламинолевулината (HAL), применяется в ФДТ, его эффективность при данном заболевании оказалась недостаточной. Для повышения результативности PPIX-ФДТ ведутся исследования по его комбинации с пролекарствами, активируемыми синглетным кислородом. Эти пролекарства не только повышают терапевтический эффект, но и улучшают селективность, поскольку PPIX преимущественно накапливается в раковых клетках, снижая риск нежелательного воздействия на здоровые ткани.

Выводы. Для дальнейшего прогресса в этой области требуется улучшить методы доставки лекарств и света в глубокие слои опухолей мочевого пузыря, добиваясь при этом эффективного лечения без ущерба для нормальной функции органа.

ИСПОЛЬЗОВАНИЕ НАНОЧАСТИЦ ГАДОЛИНИЯ ДЛЯ ПОВЫШЕНИЯ ЭФФЕКТИВНОСТИ РАЗЛИЧНЫХ ВИДОВ ОБЛУЧЕНИЯ

Романко Ю.С.[1,2], Решетов И.В.[1,2,3,4], Клинов Д.А.[5]

[1] ФГАОУ ВО Первый МГМУ им. И.М. Сеченова Минздрава России, г. Москва, Россия
[2] Академия постдипломного образования ФГБУ ФНКЦ ФМБА России, г. Москва, Россия
[3] ЧОУВО «МУ им. С.Ю. Витте», г. Москва, Россия
[4] НИЦ «Курчатовский институт», г. Москва, Россия
[5] АО «ГНЦ РФ – ФЭИ», г. Обнинск, Калужская область, Россия

Цель. Анализ действия фармацевтических средств, содержащих гадолиниевые наночастицы, как радиосенсибилизаторов при различных видах облучения, в том числе при фотодинамической терапии (ФДТ).

Материалы и методы. Поиск литературы выполнялся с использованием 8 статей в базах PubMed, Embase, Scopus, Web of Science, Google Scholar и РИНЦ за период с 2015 по 2025 г.

Результаты. Разработаны два основных подхода к созданию наночастиц для визуализации, содержащих хелаты гадолиния. Первый тип – это неорганические наночастицы с собственными визуализирующими свойствами, например, сверхмалые золотые наночастицы (до 10 нм), которые могут использоваться для магнитно-резонансной томографии (МРТ) благодаря гадолинию, компьютерной томографии (КТ) благодаря золоту и однофотонной эмиссионной компьютерной томографии (ОФЭКТ) после радиоактивной метки. Для бимодальной МРТ / флуоресцентной визуализации предложены квантовые точки, также модифицированные гадолинием, где квантовые точки обеспечивают флуоресценцию, а гадолиний – магнитные свойства. Второй тип – это матрицы без собственных визуализирующих свойств (например, на основе кремния или алюминия), к которым прикреплены различные визуализирующие агенты. Такие матрицы могут обеспечивать МРТ и КТ визуа-

лизацию (с гадолинием), флуоресцентную визуализацию (с красителем цианин 5,5) и ОФЭКТ (с меткой 111In). Добавление фотосенсибилизатора позволяет также проводить ФДТ. МРТ подтверждает успешное накопление таких наночастиц в опухолях.

Выводы. Наночастицы гадолиния демонстрируют выраженную радиосенсибилизирующую активность. Это свойство позволяет им повышать чувствительность широкого спектра опухолевых клеток к различным видам ионизирующего и неионизирующего излучения, в том числе при проведении ФДТ.

ФОТОДИНАМИЧЕСКАЯ ТЕРАПИЯ В ЛЕЧЕНИИ АНТИБИОТИКОРЕЗИСТЕНТНЫХ ГНОЙНЫХ РАН С ПРИМЕНЕНИЕМ АДЪЮВАНТНОЙ ГИПЕРБАРИЧЕСКОЙ ОКСИГЕНАЦИИ

Кучев Р.Д., Суров Д.А., Коржук М.С., Каярлиев А.Р., Бромберг Б.Б., Балюра О.В., Еселевич Р.В.
ВМА им. С.М. Кирова, кафедра военно-морской хирургии, г. Санкт-Петербург, Россия

Цель. Сформировать новую методику лечения антибиотикорезистентных гнойных ран мягких тканей путем оптимизации фотодинамической терапии методом гипербарической оксигенации.

Материалы и методы. Объекты исследования: эксперимент выполнен на 40 половозрелых белых беспородных крысах-самцах массой 200–250 г. Животные были разделены на 4 группы по 10 животных в каждой. Содержание животных: крыс содержали в стандартных условиях вивария при температуре 20–22 °C и влажности 50–60 % со свободным доступом к воде и стандартному корму.

Модель гнойной раны: у всех животных на спине (под наркозом) формировали стандартную гнойную рану путем рассечения кожи, подкожной клетчатки и внесения в раневой дефект микробной смеси, включающей штаммы стафилококка золотистого и синегнойной палочки, с общей концентрацией 10^8 КОЕ/мл.

Формирование групп:
1. Контроль – без лечения.
2. ГБО – гипербарическая оксигенация.
3. ФДТ – фотодинамическая терапия.
4. ФДТ + ГБО – сочетание фотодинамической терапии и гипербарической оксигенации.

Фотодинамическая терапия: в качестве фотосенсибилизатора применяли препаратор Фотодитазин, который наносили на раневую поверхность в дозе 2 мг/кг. Облучение проводили светодиодным излучателем с длиной волны 662 ± 3 нм, плотностью мощности 80 мВт/см^2, дозой облучения 120 Дж/см^2. Гипербарическая оксигенация: проводили сеансы ГБО при 1,5 атм в течение 60 минут ежедневно, курс – 5 дней.

Оценка результатов:
1. Проводили макроскопическую оценку динамики раневого процесса (размер раны, наличие гнойного отделяемого).
2. Проводили гистологическое исследование тканей раны.
3. Проводили микробиологический анализ (посев отделяемого на выявление остаточной микрофлоры).
4. Статистическая обработка данных проводилась с использованием программы Statistica 6.0 с определением средней арифметической, стандартной ошибки; достоверность различий оценивали по критерию Стьюдента ($p < 0,05$ считалось значимым).

Результаты.
1. В 1 группе сравнения *Pseudomonas aeruginosa* демонстрирует статистически значимые изменения ($p < 0,05$) с пиком обсемененности на 3-и сутки. *Klebsiella pneumoniae* имеет тенденцию к снижению ($p = 0,088$). *Acinetobacter baumannii* сохраняет стабильно высокую обсемененность.
2. ФДТ достоверно снижает бактериальную нагрузку в ране от 0,69 до 3,14 log за один сеанс.
3. ГБО достоверно снижает бактериальную нагрузку в ране от 0,2 до 1,34 log за один сеанс.
4. ГБО + ФДТ снижает бактериальную нагрузку в ране от 2,4 до 4,0 log за один сеанс.

Выводы. Сроки заживления во 2 группе сравнения (ФДТ) выше на всех этапах по сравнению с 1 группой: наибольшая разница наблюдается к 14-м суткам (ускорение заживления на 46,2 %). Заживление в третьей группе (ГБО) происходит быстрее, чем в первой, но медленнее, чем во второй группе: на 14-е сутки площадь раны была на 17,3 % меньше, чем в контрольной группе (0,890 против 1,076), но на 50,3 % больше, чем во 2 группе (0,890 против 0,579). 4 группа (ГБО + ФДТ) имеет статистически значимо лучшие показатели заживления по сравнению со всеми группами ($p < 0,001$ на 14-е сутки): полное заживление ран у всех особей к 14-м суткам; наиболее интенсивное заживление происходит в первые 7 суток (площадь раны уменьшается на 67,7 %); к 10-м суткам раны уменьшились до 10,8 % от исходного размера.

ИССЛЕДОВАНИЕ НАНОЧАСТИЦ ФТОРИДА ЦЕРИЯ, МОДИФИЦИРОВАННЫХ ФЛАВИНМОНОНУКЛЕОТИДОМ, ДЛЯ ПОТЕНЦИАЛЬНОГО ПРИМЕНЕНИЯ В РЕНТГЕН-ИНДУЦИРОВАННОЙ ФОТОДИНАМИЧЕСКОЙ ТЕРАПИИ

Корниенко А.И., Попова Н.Р.
Институт теоретической и экспериментальной биофизики РАН, г. Пущино, Московская область, Россия

Цель. В рентген-индуцированной фотодинамической терапии (РФДТ) активация фотосенсибилизатора (ФС) осуществляется с помощью рентгеновского излучения, которое имеет практически неограниченную глубину проникновения в биологические ткани, что значительно расширяет возможности метода. Целью данного исследования являлся синтез наночастиц CeF_3-FMN в качестве комбинированного ФС для РФДТ и исследование их биологической активности *in vitro* и *in vivo*.

Материалы и методы. Наночастицы (НЧ) CeF_3-FMN были получены по методике осаждения в спиртовой среде с последующей модификацией их флавинмононуклеотидом. Форма и размер определены с использованием сканирующей просвечивающей электронной микроскопии, поверхностный заряд исследовали методом электрофоретического светорассеяния. Цитотоксичность оценена методами МТТ-теста, Live/Dead-анализа и клоногенного теста. Была исследована острая и хроническая токсичность НЧ на мышах.

Результаты. НЧ CeF_3-FMN имели сферическую форму со средним диаметром 15–30 нм и поверхностный заряд +41 мВ. Инкубация нормальных клеток мышиных фибробластов (NCTC L929) и раковых клеток меланомы мыши (B16-F10) и эпидермоидной карциномы человека (A431) в присутствии НЧ не приводит к значительному снижению их метаболической активности. После инкубации с НЧ и последующим воздействием рентгеновского излучения происходит увеличение выживаемости клеток NCTC L929 относительно контроля и снижения их радиочувствительности. В то же время в отношении клеток B16-F10 и A431 наблюдается обратный эффект, то есть выживаемость клеток снижается, а их радиочувствительность увеличивается. Исследования острой и хронической токсичности на самцах мышей SHK при внутрибрюшинном введении НЧ CeF_3-FMN в концентрации 7,17 мг/кг показали, что как при однократном (острая токсичность), так и при четырехкратном введении (хроническая токсичность) исследуемые НЧ не оказывают токсического воздействия на животных.

Выводы. НЧ CeF_3-FMN являются многообещающими для дальнейших исследований в данной области.

Исследование выполнено при финансовой поддержке Российского научного фонда, грант № 23-23-00564.

СИНТЕЗ НОВЫХ СЕЛЕНСОДЕРЖАЩИХ ГИБРИДНЫХ ТРЕХКОМПОНЕНТНЫХ НАНОСИСТЕМ, МОДИФИЦИРОВАННЫХ РАДАХЛОРИНОМ, И ИССЛЕДОВАНИЕ ИХ ФОТОДЕГРАДАЦИИ

Валуева С.В.[1,2], Морозова П.Ю.[1,2], Чернова Л.М.[2], Боровикова Л.Н.[2]

[1] ФГБН «НМИЦ онкологии им. Н.Н. Петрова» Минздрава России, г. Санкт-Петербург, Россия

[2] Филиал НИЦ «Курчатовский институт» – ПИЯФ – ИВС, г. Санкт-Петербург, Россия

Цель. Синтез новых селенсодержащих гибридных трехкомпонентных наносистем (СГТН) на основе полимерного стабилизатора (ПС) – амфифильной молекулярной щетки, с последующим введением фотосенсибилизатора (ФС) Радахлорина (РХ) и сравнительное исследование методом УФ/видимой спектроскопии фотодеградации свободного РХ и РХ в составе СГТН.

Материалы и методы. Синтез СГТН имел двухстадийный характер: проводилась стабилизация наночастиц селена (НЧ Se^0) ПС (ПС выполняет также функцию наноконтейнера для адресной доставки ФС) с последующим введением РХ. Концентрации Se^0, ПС и РХ были постоянными. Методом УФ-спектроскопии доказано формирование СГТН предположительно за счет гидрофобных взаимодействий НЧ селена с метильными группами ПС (1-ый этап), с последующим встраиванием НЧ Se^0 по типу металл-порфириновых комплексов внутрь порфиринового кольца РХ (2-ой этап).

Результаты. Было установлено влияние длительности облучения РХ и СГТН на величину оптической плотности *D*, а также на темпы изменения *D* в зависимости от состава ФС. Рассчитанные на основании данных УФ/видимой спектроскопии значения энергии запрещенной зоны (E_g) и диаметра (*d*) НЧ селена для СГТН (до и после облучения) показали отсутствие влияния облучения на величины параметров E_g и *d*, что может свидетельствовать о хорошей экранировке селенового ядра полимерным стабилизатором (процесс фотодеградации не затрагивает внутреннюю структуру СГТН).

Выводы. Синтезированные СГТН перспективны для создания на их основе многокомпонентных ФС для проведения флуоресцентной диагностики и фотодинамической терапии.

Работа выполнена при поддержке гранта Российского научного фонда № 24-25-00413 (научный проект «Разработка новых селенсодержащих противоопухолевых препаратов для фотодинамической терапии»).

НАНОМОЛЕКУЛЯРНЫЕ ФОТОСЕНСИБИЛИЗАТОРЫ НА ОСНОВЕ ПОРФИРИНАТОВ ФОСФОРА (V)

Ефимова И.А.[1], Сафонова Е.А.[1], Половкова М.А.[1], Демина П.А.[3], Акасов Р.А.[4], Горбунова Ю.Г.[1,2], Цивадзе А.Ю.[1,2]

[1] ИФХЭ им. А.Н. Фрумкина РАН, г. Москва, Россия

[2] ИОНХ им. Н.С. Курнакова РАН, г. Москва, Россия

[3] ГНЦ ИБХ им. академиков М.М. Шемякина и Ю.А. Овчинникова РАН, г. Москва, Россия
[4] МПГУ, г. Москва, Россия

Ранее было показано, что порфиринаты фосфора (V) (PPor) демонстрируют наномолярную фототоксичность по отношению к раковым клеткам ($IC_{50\ light}$ = 8–14 нм и $IC_{50\ dark}$ = 42–45 нм против MCF-7), однако их максимумы полос поглощения не попадают в окно прозрачности тканей. Для сдвига поглощения в ближнюю ИК-область предложено создание конъюгатов с апконвертирующими наночастицами (АН).

Цель. Изучение цитотоксических свойств АН на основе $NaYF_4:Yb^{3+}$, $Er^{3+}@NaYF_4$ и $NaYF_4:Yb^{3+}$, $Tm^{3+}@NaYF_4$ с включенными в них диэтокси-порфиринатами P(V) (рис.1).

Материалы и методы. Введение PPor в АН в концентрациях 50, 100 и 200 мкм (образцы 5PPor, 10PPor и 20PPor) осуществляли за счет электростатического связывания катионных порфиринатов с COO^- группами на поверхности АН, после чего полученные конъюгаты покрывали ПЭГ. Выживаемость клеток MCF-7 исследовали в темновых и световых (450 нм, 3,5 Дж/см^2) условиях при концентрации АН (покрытых и не покрытых ПЭГ), равной 0,02 мг/мл.

Результаты. При включении порфиринатов P(V) в АН их токсичность снижается. По мере увеличения концентрации порфирината P(V) в АН их токсичность увеличивается, при этом покрытие наночастиц ПЭГ не оказывает значимого влияния на их токсичность.

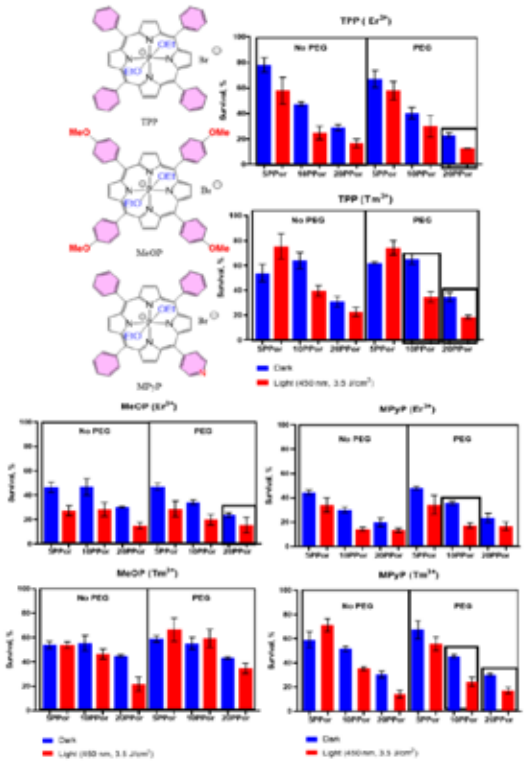

Рис.1. Выживаемость клеток MCF-7 (%) в присутствии 0,02 мг/мл АН. Черными прямоугольниками выделены наиболее перспективные образцы.

Выводы. Исходя из наибольшей разницы между световой и темновой токсичностью наиболее перспективными являются образцы 20PPor (для TPP и MeOP) и 10PPor (для MPyP) среди АН на основе Er^{3+} и 10PPor и 20PPor (для TPP и MPyP) среди АН на основе Tm^{3+}.

Работа выполнена при финансовой поддержке гранта Российского научного фонда № 24-73-10192.

ОСОБЕННОСТИ КИНЕТИКИ ДИССОЦИАЦИИ ТЕМОПОРФИНА ИЗ МАТРИЦЫ ТЕРМОЧУВСТВИТЕЛЬНОГО СОПОЛИМЕРА ДЕКСТРАН-ПОЛИ-N-ИЗОПРОПИЛАКРИЛАМИД

Коблов И.В.[1], Кравченко И.Е.[1], Зорина Т.Е.[1], Зорин В.П.[1,2]
[1] Белорусский государственный университет, г. Минск, Беларусь
[2] МГЭИ им. А.Д. Сахарова БГУ, г. Минск, Беларусь

Одним из подходов, применяемых для увеличения эффективности фотодинамической терапии (ФДТ), является использование систем доставки фотосенсибилизаторов (ФС). Термочувствительные сополимеры на основе поли-N-изопропилакриламида рассматриваются в качестве платформы при разработке новых наноразмерных носителей, позволяющих регулировать процессы биораспределения ФС в организме с целью увеличения селективности их локализации в тканях-мишенях.

Цель. Исследование механизмов диссоциации молекул Темопорфина из сополимера декстран-поли-N-изопропилакриламид (Д-П) в присутствии различных типов биоструктур.

Материалы и методы. В работе использовали Д-П (предоставлен Н.В. Куцевол, Киевский национальный университет), Темопорфин (Biolitec, Германия), триметил-β-циклодекстрин (ТМ-β-ЦД) (AraChem, Нидерланды), липидные везикулы из димиристоилфосфатидилхолина (ЛВ) (Sigma, США) и белки сыворотки крови (БСК).

Диссоциацию Темопорфина из матрицы сополимера исследовали ратиометрическим флуоресцентным методом, базирующимся на вариабельности полосы Соре ФС при связывании с различными наноструктурами.

Кинетику высвобождения ФС описывали, используя уравнение Ритгера-Пеппаса. Для сравнения механизмов диссоциации использовали кривые высвобождения ФС из Д-П в присутствии ТМ-β-ЦД, ЛВ и БСК, степень извлечения ФС для которых при $t \to \infty$ = 50 %.

Результаты. Получены кинетики диссоциации Темопорфина из Д-П в растворах, содержащих ТМ-β-ЦД, ЛВ и БСК. Посредством аппроксима-

ции экспериментальных данных по модели Ритгера-Пеппаса получены численные значения константы скорости выхода ФС из матрицы сополимера в исследованных системах. Установлено, что в присутствии ЛВ и БСК значения константы скорости диссоциации Темопорфина близки, но существенно меньше значения в растворе ТМ-β-ЦД. Показано, что диссоциация ФС из полимерной матрицы в присутствии ЛВ/БСК протекает по механизму фиковской диффузии, а в присутствии ТМ-β-ЦД – по механизму аномальной фиковской диффузии.

Выводы. Наблюдаемые отличия в высвобождении Темопорфина из Д-П в растворе циклодекстрина обусловлены тем, что молекулы ТМ-β-ЦД способны действовать в качестве «наночелноков» для молекул ФС и существенно увеличивать скорость их выхода из состава глобулы сополимера.

ЭКСПЕРИМЕНТАЛЬНОЕ ОБОСНОВАНИЕ ТРАНССКЛЕРАЛЬНОЙ ФОТОДИНАМИЧЕСКОЙ ТЕРАПИИ С ХЛОРИНОМ Е6 В ЛЕЧЕНИИ УВЕАЛЬНОЙ МЕЛАНОМЫ

Самкович Е.В.[1], Бойко Э.В.[1,2,3], Панова И.Е.[1,2,3], Иванов А.А.[4], Гришачева Т.Г.[5], Воробьев С.Л.[6], Калашникова Е.С.[6], Шевченко С.Б.[7]

[1] Санкт-Петербургский филиал ФГАУ НМИЦ «МНТК «Микрохирургия глаза» им. академика С.Н. Федорова» Минздрава России, г. Санкт-Петербург, Россия
[2] ФГБОУ ВО «Северо-Западный государственный медицинский университет им. И. И. Мечникова» Минздрава России, г. Санкт-Петербург, Россия
[3] ФГБОУ ВО «Санкт-Петербургский государственный университет», г. Санкт-Петербург, Россия
[4] ООО «АЛКОМ МЕДИКА», г. Санкт-Петербург, Россия
[5] Первый Санкт-Петербургский государственный медицинский университет им. академика И.П. Павлова Минздрава России, г. Санкт-Петербург, Россия
[6] ООО «Национальный центр клинической морфологической диагностики», г. Санкт-Петербург, Россия
[7] ФГБНУ «Институт экспериментальной медицины», г. Санкт-Петербург, Россия

Цель. Определить режимы воздействия и терапевтическую широту транссклеральной фотодинамической терапии (ТСФДТ) с хлорином е6, оценив клинические, гистологические и температурные эффекты подпороговых, терапевтических и надпороговых режимов на глаза кроликов.

Материалы и методы. Исследование проведено на 21 здоровом кролике. ТСФДТ выполняли с использованием лазера (660 нм) и фотосенсибилизатора хлорина е6 (2,5 мг/кг). Применялись транссклеральные зонды диаметром 5 мм (режимы: 0,1 Вт, 0,17 Вт, 0,3 Вт) и 10 мм (0,3 Вт, 0,6 Вт) со встроенными термодатчиками для регистрации температуры склеры в режиме реального времени. Энуклеация глазных яблок и гистологический анализ проведены через 14 суток после лазерного воздействия.

Результаты. Офтальмоскопия глазного дна кроликов на 14-е сутки после ТСФДТ выявила четкие зоны воздействия, соответствующие примененным режимам лазерного излучения. Терапевтическая широта для зонда 5 мм составила 0,14–0,17 Вт (плотность мощности: 0,693–0,866 Вт/см^2; плотность энергии: 415,8–519,6 Дж/см^2, экспозиция – 600 сек), для зонда 10 мм – 0,48–0,6 Вт (0,611–0,764 Вт/см^2; 366,6–458,4 Дж/см^2, экспозиция – 600 сек). В данных режимах достигнуто селективное повреждение сосудистой оболочки без термических повреждений склеры и сетчатки ($\Delta T \leq 4{,}5$ °C). Надпороговые параметры (≥ 0,3 Вт для 5 мм, ≥ 0,6 Вт для 10 мм) вызывали некроз сетчатки (до 50 %) и коагуляционный некроз склеры ($\Delta T \geq 8$ °C) при плотностях мощности > 0,866 Вт/см^2 (5 мм) и > 0,764 Вт/см^2 (10 мм).

Выводы. ТСФДТ с хлорином е6 обеспечивает селективное воздействие на патологические ткани при сохранении структурной целостности склеры и сетчатки. Интеграция термоконтроля и определение терапевтической широты минимизируют риски осложнений. Полученные данные могут служить основой для разработки клинических протоколов лечения увеальной меланомы и других внутриглазных новообразований.

ВОЗМОЖНОСТИ ПРИМЕНЕНИЯ СЕЛЕНОСОДЕРЖАЩИХ НАНОСИСТЕМ С ФОТОСЕНСИБИЛИЗАТОРОМ ДЛЯ ДОСТАВКИ И ПРОТИВООПУХОЛЕВОЙ ФОТОДИНАМИЧЕСКОЙ ТЕРАПИИ

Круглов С.С.[1], Данилова А.Б.[1], Валуева С.В.[1,2], Морозова П.Ю.[1,2], Панченко А.В.[1]
[1] ФГБУ «НМИЦ онкологии им. Н.Н. Петрова» Минздрава России, г. Санкт-Петербург, Россия
[2] Филиал НИЦ «Курчатовский институт» – ПИЯФ – ИВС, г. Санкт-Петербург, Россия

Цель. Провести оценку накопления в опухоли и эффективности фотодинамической терапии (ФДТ) для тройной наносистемы: наночастица (НЧ) селена / полимерный стабилизатор (ПС) / фотосенсибилизатор (ФС).

Материалы и методы. В качестве ФС использовали Радахлорин® (РХ). Полимер одновременно стабилизирует НЧ селена в растворе и является нанокон-тейнером для адресной доставки НЧ и ФС. В качестве ПС использовали амфифильные молекулярные щетки с полиамидной или целлюлозной основной цепью и боковыми цепями полиметакриловой кислоты.

Оценку проводили на культурах опухолевых клеток пациентов, проходивших лечение в НМИЦ онкологии им. Н.Н. Петрова (рак мочевого пузыря человека 587 BlCan TVV, рак легкого 1014 LC PNS, меланома 929 mel SVU), и перевиваемых подкожно на бедро опухолях у мышей линии BALB/C обоих полов (АКАТОЛ, карцинома Эрлиха). Проводили флуоресцентную визуализацию системой Fluor i In Vivo. Фотоактивацию ФС выполняли лазерным излучением с длиной волны 662 нм (аппарат «АЛОД») и дозой 60 Дж/см^2 (для клеток) и 300 Дж/см^2 (для опухолей у мышей).

Результаты. Установлено, что оба варианта тройных наносистем эффективно накапливаются в цитоплазме злокачественных клеток. Наблюдается замедление выведения из опухоли ФС на основе тройных наносистем с обоими ПС. Эффективность ФДТ сопоставима в сравнении со свободным РХ как на культурах клеточных линий, так и у мышей с карциномой Эрлиха и АКАТОЛ. У животных для ФДТ применяли систему с ПС на целлюлозной основе. Полный ответ после ФДТ наблюдали у единичных животных при применении в качестве ФС селеносодержащей наносистемы, но не в случае РХ, что требует дальнейшей оценки.

Выводы. Гибридные селенсодержащие наносистемы с ПС и различными ФС перспективны для применения во флуоресцентной диагностике и ФДТ опухолей.

ОСОБЕННОСТИ ФОТОВЫГОРАНИЯ ХЛОРИНА Е6 В НАНО- И МОЛЕКУЛЯРНОЙ ФОРМЕ НА ПОВЕРХНОСТИ РАЗЛИЧНЫХ БИОТКАНЕЙ ПРИ ПРОВЕДЕНИИ ФДТ (МОДЕЛИРОВАНИЕ)

Калягина Н.А.[1,2], Маликов А.Ф.[2]

[1] Институт общей физики им. А.М. Прохорова РАН, г. Москва, Россия

[2] Национальный исследовательский ядерный университет МИФИ, г. Москва, Россия

Цель. Выявить и проанализировать фотофизические особенности фотовыгорания хлорина е6 в нано- и молекулярной форме на поверхности различных биотканей при проведении фотодинамической терапии (ФДТ).

Материалы и методы. Хлорин е6 наносился в нано- и молекулярной форме на свежие *ex vivo* образцы животных (курица): в область кожи, мышечной ткани, а также имитации раны (мышечная ткань + кожа). Через 5 минут после нанесения препарата проводили ФДТ исследуемых поверхностей на длине волны 660 нм с плотностью мощности 300 мВт/см^2 в течение 15 минут. Во время проведения ФДТ каждые 15 секунд регистрировались сигналы флуоресценции с помощью цветной видеокамеры с системой фильтров.

Результаты. На протяжении всего времени наблюдения происходит падение сигнала флуоресценции на всех исследуемых поверхностях. Однако после 10-ой минуты наблюдения сигнал флуоресценции хлорина е6 становится уже слабым и приближается к минимуму. Статистически значимой разницы между скоростью выгорания хлорина е6 в нано- и молекулярной форме выявлено не было. Более плавный спад флуоресценции детектируется на мышечной ткани для обоих видов препаратов (падение интенсивности сигнала в среднем в 2 раза к окончанию наблюдения), тогда как наиболее резкий и выраженный – на коже (падение интенсивности сигнала в среднем в 3 раза).

Выводы. Данные особенности фотовыгорания хлорина е6 должны учитываться при проведении ФДТ при расчете оптимального времени проведения процедуры, в том числе с учетом вида биотканей.

ОЦЕНКА МЕТАБОЛИЧЕСКОГО СОСТОЯНИЯ ЦЕРЕБРАЛЬНЫХ ЭНДОТЕЛИАЛЬНЫХ КЛЕТОК С ИСПОЛЬЗОВАНИЕМ FLIM: ДИАГНОСТИКА БОЛЕЗНИ АЛЬЦГЕЙМЕРА

Макаров В.И.[1,2,3], Скобельцин А.С.[1,2], Романишкин И.Д.[1], Рябова А.В.[1,2], Поминова Д.В.[1,2], Капкаева М.Р.[3], Аверчук А.С.[3], Розанова Н.А.[3], Салмина А.Б.[3]

[1] Институт общей физики им. А.М. Прохорова РАН, г. Москва, Россия

[2] Национальный исследовательский ядерный университет МИФИ, г. Москва, Россия

[3] Институт мозга Научного центра неврологии и нейронаук, г. Москва, Россия

Цель. Оценить потенциал время-разрешенной флуоресцентной микроскопии (FLIM – fluorescence lifetime imaging microscopy) с фазорным анализом для безметочного метаболического фенотипирования дифференцированных из индуцированных плюрипотентных стволовых клеток церебральных эндотелиальных клеток (ЦЭК) здоровых доноров и пациентов с болезнью Альцгеймера (БА), а также изучить влияние экзогенных факторов (бензойная кислота, BDNF, VEGF, натрия лактат) на клетки в одиночном и комбинированном применении.

Материалы и методы. FLIM-анализ времен жизни флуоресценции коферментов NADH (τ_1, τ_2) и FAD (τ_1, τ_2, τ_3) при двухфотонном возбуждении (λ = 740 нм) на лазерном сканирующем конфокальном микроскопе LSM-710-NLO (Carl Zeiss, Германия) с FLIM-модулем для время-коррелированного счета одиночных фотонов (Becker & Hickl, Германия). Фазорный подход позволил рассчитать соотношение свободного и связанного NADH и среднее время жизни (τ_{mean}) FAD. Статистический анализ проводили с помощью MANOVA.

Результаты. В контрольном сравнении ЦЭК БА со здоровыми донорами фазор NADH смещался к увеличению доли свободного NADH ($\Delta G = +0{,}091$, $\Delta a_2 = +0{,}138$; $p = 0{,}0169$), тогда как фазор FAD демонстрировал тенденцию к росту связанной фракции ($\Delta G = +0{,}023$; $p = 0{,}224$). Экзогенные факторы модулировали метаболизм аналогично в обеих популяциях: VEGF и бензойная кислота индуцировали наиболее выраженный гликолитический сдвиг (VEGF: $\Delta a_2 \approx +0{,}058$; $p = 0{,}0027$), а VEGF также проявлял максимальную тенденцию к стимуляции OXPHOS по FAD.

Выводы. Анализ фазоров NADH/FAD позволяет различать метаболические фенотипы ЦЭК при БА и выявлять их «гибридный» характер, объединяющий усиленный гликолиз и компенсаторный митохондриальный ответ. Метод демонстрирует потенциал как высокочувствительный фенотипический маркер сосудистых нарушений при БА и перспективу применения в скрининге терапевтических вмешательств.

Исследование выполнено при финансовой поддержке гранта Российского научного фонда (проект № 22-15-00126-П).

ИНТРАОПЕРАЦИОННАЯ ФОТОТЕРАНОСТИКА ОПУХОЛЕЙ В ПРОЦЕССЕ ФОТОДИНАМИЧЕСКОГО ОБЛУЧЕНИЯ

Эфендиев К.Т.[1,2], Москалёв А.С.[1], Алексеева П.М.[1], Ширяев А.А.[3], Писарева Т.Н.[3], Решетов И.В.[3], Лощенов В.Б.[1,2]

[1] Институт общей физики им. А.М. Прохорова РАН, г. Москва, Россия

[2] Национальный исследовательский ядерный университет МИФИ, г. Москва, Россия

[3] ФГАОУ ВО Первый МГМУ им. И.М. Сеченова Минздрава России, г. Москва, Россия

Цель. Разработка и клиническая апробация инновационного метода интраоперационной фототераностики, объединяющего флуоресцентную диагностику и фотодинамическую терапию (ФДТ) в единый процесс для мониторинга распределения фотосенсибилизаторов (ФС) и эффективности фотодинамического воздействия в режиме реального времени.

Материалы и методы. В исследовании использовались спектроскопические и видеофлуоресцентные методы диагностики в сочетании с ФДТ. Применялись клинически разрешенные фотосенсибилизаторы: 5-аминолевулиновая кислота (5-АЛК) и хлорин е6 (Се6). Для активации ФС использовались спектроскопические и видеофлуоресцентные системы производства ООО «БИОСПЕК» с длинами волн 635 нм (при использовании 5-АЛК) и 660 нм (при Се6). Особенностью методики стала возможность проведения флуоресцентной диагностики в ближнем инфракрасном диапазоне с применением 5-АЛК-индуцированного PPIX и Се6.

Результаты. Клинические исследования продемонстрировали высокую селективность накопления ФС в патологических тканях. Важным достижением стала возможность непрерывного мониторинга процесса фотообесцвечивания ФС во время ФДТ в режиме реального времени. Установлено, что снижение интенсивности флуоресценции ФС на 70–80 % является надежным индикатором достижения терапевтической дозы. Применение методов фототераностики у пациентов с различными типами опухолей позволило персонализировать энергетические параметры ФДТ.

Выводы. Полученные результаты свидетельствуют о перспективности интраоперационной фототераностики как метода, позволяющего оптимизировать параметры фотодинамического воздействия в режиме реального времени. Особое значение разработанный подход имеет для лечения опухолей с глубокой инвазией, где точный мониторинг распределения ФС и степени фотообесцвечивания критически важен для достижения терапевтического эффекта.

ОПТИЧЕСКИЕ СВОЙСТВА НАНОКОМПЛЕКСОВ НА ОСНОВЕ КВАНТОВЫХ ТОЧЕК $AGINS_2$/ZNS И ФТАЛОЦИАНИНА АЛЮМИНИЯ

Яковлев Д.В.[1,2], Болтенко А.В.[3], Сизова С.В.[1], Орлова А.О.[3], Лощенов В.Б.[2], Олейников В.А.[1]

[1] ГНЦ ИБХ им. академиков М.М. Шемякина и Ю.А. Овчинникова РАН, г. Москва, Россия

[2] Институт общей физики им. А.М. Прохорова РАН, г. Москва, Россия

[3] Университет ИТМО, факультет фотоники, г. Санкт-Петербург, Россия

Цель. Разработка новых фотосенсибилизаторов для повышения эффективности лазерной диагностики и терапии, а также исследование нанокомплексов на основе квантовых точек (КТ) AIS/ZnS и фотосенсибилизаторов фталоцианина алюминия с целью оценки их оптических свойств и эффективности резонансного переноса энергии.

Материалы и методы. Фотосенсибилизаторы (ФС) были конъюгированы с тройными квантовыми точками AIS/ZnS. Изучались характеристики флуоресценции ФС и процессы резонансного переноса энергии Ферстера (FRET) от КТ к молекулам ФС при различных соотношениях донор/акцептор.

Результаты. В комплексах ФС с КТ не изменялось время жизни флуоресценции ФС, что свидетельствует о сохранении их фотофизических свойств. Обнаружен эффективный резонансный перенос энергии

Ферстера от КТ к ФС, приводящий к усилению люминесцентного отклика ФС. Показано, что средняя эффективность FRET зависит от соотношения ФС и КТ и достигает 80 %.

Выводы. Исследование подтвердило перспективность нанокомплексов на основе КТ и ФС для повышения эффективности фототераностики, что открывает возможности для разработки новых терапевтических и диагностических систем.

НЕИНВАЗИВНЫЕ СПОСОБЫ ОПТИЧЕСКОЙ ХАРАКТЕРИЗАЦИИ БИОЛОГИЧЕСКИХ ТКАНЕЙ

Е.Д. Антипова[1], И.Д. Романишкин[2], Т.А. Савельева[1,2], А.В. Рябова[1,2]

[1] Национальный исследовательский ядерный университет МИФИ, г. Москва, Россия

[2] Институт общей физики им. А.М. Прохорова РАН, г. Москва, Россия

Цель. При прогрессировании рака избыточный коллаген повышает жесткость внеклеточного матрикса (ВКМ), что препятствует проникновению препаратов и снижает эффективность терапии, поэтому его визуализация важна. В данном исследовании для неинвазивной оценки плотности ВКМ применялась спектроскопия комбинационного рассеяния (КР) и диффузного отражения (ДО) в спектральном диапазоне 400–900 нм, позволяющая выявлять молекулярные изменения, связанные с патологическими процессами в тканях.

Материалы и методы. КР возбуждалось лазером Ramulaser-785 (785 нм, 150 мВт, StellarNet, США) и наблюдалось с помощью оптоволоконного спектрометра Raman-HR-TEC-785 (StellarNet, США). Обработку спектров выполняли в MATLAB (MathWorks, R2020) с применением фильтра Савицкого–Голея для сглаживания и алгоритма airPLS для коррекции флуоресцентного фона (800–1700 см$^{-1}$). Содержание отдельных биокомпонентов оценивали по соотношению интегральных интенсивностей в соответствующих спектральных диапазонах.

Результаты. Для данных ДО использовался спектрометр «ЛЭСА-01-БИОСПЕК» с галогенной лампой. Спектры рассчитывали как отношение прошедшего через ткань сигнала, зарегистрированного приемным волокном на заданном расстоянии от источника, к референтному спектру от белого стандарта ($BaSO_4$), предварительно выполняли сглаживание методом скользящего среднего и Фурье-фильтрации и вычитали темновой сигнал.

Выводы. Биоткань (желатин, коллаген I типа, альбумин, раствор эритроцитов человека) и опухоли (мезенхимальная опухоль человека FGF-23, глиобластома и менингиома человека) анализировали на содержание коллагена, липидов, гемоглобина и белка.

Исследование выполнено при поддержке гранта Российского научного фонда № 25-12-00436.

ЭНЕРГЕТИЧЕСКИЕ ПАРАМЕТРЫ ЛАЗЕРНО-ИНДУЦИРОВАННОГО ВОЗДЕЙСТВИЯ НА БИОЛОГИЧЕСКИЕ ТКАНИ С ПРИМЕНЕНИЕМ ФЛУОРЕСЦЕНТНОГО МОНИТОРИНГА

Алексеева П.М.[1], Эфендиев К.Т., Савельева Т.А.[1,2], Москалев А.С.[1], Гилядова А.В.[3], Лощенов В.Б.[1,2]

[1] Институт общей физики им. А.М. Прохорова РАН, г. Москва, Россия

[2] Национальный исследовательский ядерный университет МИФИ, г. Москва, Россия

[3] ФГАОУ ВО Первый МГМУ им. И.М. Сеченова Минздрава России, г. Москва, Россия

Цель. Разработать метод определения оптимальных энергетических параметров лазерно-индуцированного воздействия с изменяемой плотностью энергии и диаметром пятна излучения на биологические ткани, содержащие фотосенсибилизатор хлоринового ряда, который позволит повысить эффективность фотодинамического воздействия.

Материалы и методы. Моделирование влияния диаметра лазерного пятна на относительную плотность потока лазерного излучения в приповерхностном слое биологической ткани проводилось методом Монте-Карло. Глубину фотодинамического воздействия оценивали спектрально-флуоресцентными методами на моделях биологических тканей с использованием лазера с длиной волны 632,8 нм. Фотодинамическое воздействие осуществлялось лазерным излучением с длиной волны 660 ± 5 нм на биологические ткани, содержащие фотосенсибилизатор хлоринового ряда, при одинаковой плотности мощности 0,15 Вт/см^2 с изменением диаметра пятна от 5 до 15 мм и плотности энергии излучения от 100 до 300 Дж/см^2.

Результаты. Результаты численного моделирования распространения лазерного излучения с различными диаметрами пятна в биологической ткани показали, что плотность потока лазерного излучения в приповерхностном слое биологической ткани при оптических параметрах ткани шейки матки увеличивается относительно плотности потока падающего излучения с увеличение диаметра пятна в диапазоне от 0,2 до 15 мм. Разработана экспериментальная установка для исследования глубины лазерно-индуцированного фотодинамического воздействия на биологические ткани. Получены распределения интенсивностей флуоресценции фотосенсибилизатора, нормированные на интенсивности обратно рассеянного лазерного излучения, а также распреде-

ления степени оксигенации гемоглобина по глубине. Установлена зависимость фотообесцвечивания фотосенсибилизатора от диаметра пятна и плотности энергии излучения.

Выводы. Разработанный метод определения оптимальных параметров лазерно-индуцированного фотодинамического воздействия на биологические ткани позволит повысить эффективность фотодинамической терапии за счет обеспечения терапевтического эффекта по всей глубине инвазии опухоли без поверхностных термических повреждений и таким образом минимизирует побочные эффекты, с одной стороны, и предотвратит возможный продолженный рост и рецидивы заболевания, с другой стороны.

МЕТОДЫ КОНТРОЛЯ ПРОЦЕССА ФОТОДИНАМИЧЕСКОЙ ТЕРАПИИ В КОСМЕТОЛОГИИ И ДЕРМАТОЛОГИИ

Кустов Д.М.[1], Алексеева П.М.[1], Москалев А.С.[1], Лощенова Л.Ю.[2], Петунина В.В.[3]

[1] Институт общей физики им. А.М. Прохорова РАН, г. Москва, Россия

[2] ООО «БИОСПЕК», г. Москва, Россия

[3] РНИМУ им. Н.И. Пирогова, г. Москва, Россия

Цель. Разработка спектроскопических и видеофлуоресцентных методов исследования динамики изменения концентрации фотосенсибилизаторов (ФС) и контроля оксигенации гемоглобина в тканях кожи при фотодинамической терапии (ФДТ).

Материалы и методы. Для проведения ФДТ был использован 20%-ный водный раствор 5-аминолевулиновой кислоты (5-АЛК), который был подготовлен непосредственно перед аппликационным применением. Метиленовый синий в этосомальной форме в виде геля наносили на поверхность кожи и патологически измененную ткань. Для проведения спектрально-флуоресцентной диагностики использовали источники лазерного излучения с длинами волн 405 нм и 632,8 нм, спектрометр и Y-образное оптическое волокно. Для ФДТ использовали полупроводниковые лазеры с длинами волн 635 нм, 660 нм и торцевое оптическое волокно. ФДТ с видеофлуоресцентным контролем осуществляли с применением системы УФФ 630/675-01-БИОСПЕК (ООО «БИОСПЕК», Россия) с длиной волны 635 нм или 660 нм и оптической мощностью 8 Вт. Для измерения степени оксигенации гемоглобина в видимом диапазоне использовали разработанную в лаборатории установку, состоящую из источника широкополосного света, спектрометра с оптоволоконным выходом и оптических волокон.

В качестве примеров приведены результаты применения данного подхода для лечения акне, витилиго, обширных ожогов 3-й степени с образованием келоидных рубцов, постоперационных рубцов после абдоминопластики и маммопластики и гиперпигментированного невуса, локализованного в лицевой части головы.

Результаты. После аппликационного применения 5-АЛК определялся максимум накопления PPIX – 4 часа для невуса. После ФДТ с лазерным облучением 635 нм во всех исследуемых зонах наблюдалось снижение интенсивности флуоресценции PPIX на 80 %. Интенсивность флуоресценции метиленового синего снизилась на 60–80 % после ФДТ с применением лазерного излучения 660 нм.

Выводы. Разработанные спектроскопические и видеофлуоресцентные методы и оборудование позволяют оптимизировать продолжительность сеанса ФДТ для достижения желаемого терапевтического эффекта.

ВЛИЯНИЕ НЕОАДЪЮВАНТНОЙ ТЕРАПИИ МЕТИЛЕНОВЫМ СИНИМ НА МЕТАБОЛИЗМ, ОКСИГЕНАЦИЮ И ЭФФЕКТИВНОСТЬ ФОТОДИНАМИЧЕСКОЙ ТЕРАПИИ ОПУХОЛЕЙ ХЛОРИНОМ Е6

Поминова Д.В.[1,2], Рябова А.В.[1,2], Скобельцин А.С.[1,2], Маркова И.В.[1,2], Романишкин И.Д.[1]

[1] Институт общей физики им. А.М. Прохорова РАН, г. Москва, Россия

[2] Национальный исследовательский ядерный университет МИФИ, г. Москва, Россия

Цель. Разработка и экспериментальное обоснование комбинированного подхода к фотодинамической терапии (ФДТ) опухолей на основе метиленового синего (МС) и фотосенсибилизатора (ФС) хлорин е6, направленного на преодоление гипоксии и коррекцию метаболизма опухолевой ткани для повышения эффективности лечения.

Материалы и методы. Проведены исследования *in vitro* и *in vivo* на клеточных культурах и мышиных моделях опухолей. Использованы спектроскопические методы для изучения фармакокинетики и фотофизических свойств МС и хлорина е6. Накопление и внутриклеточная локализация ФС анализировались с помощью конфокальной микроскопии. Для мониторинга накопления ФС *in vivo* использовалась видеофлуоресцентная система. Оксигенация тканей оценивалась по спектрам поглощения гемоглобина. Метаболический статус клеток и тканей оценивали при помощи FLIM-микроскопии по времени жизни кофермента NADH.

Результаты. Установлено, что комбинированное применение МС и хлорина е6 обладает выраженным синергетическим эффектом. Показано, что хлорин е6

ингибирует превращение МС в неактивную лейкоформу, продлевая его фотодинамическую активность. Неоадъювантный курс МС (10 мг/кг, перорально в течение 5 дней) до ФДТ хлорином е6 приводит к значимому повышению оксигенации опухоли за счет метаболического переключения с гликолиза на окислительное фосфорилирование.

Выводы. Предложенная стратегия неоадъювантной метаболической коррекции опухоли с помощью МС позволяет создать благоприятные условия для последующего фотодинамического воздействия.

Работа выполнена при поддержке Российского научного фонда, грант № 22-72-10117-П. https://rscf.ru/project/22-72-10117-П/.

КЛИНИЧЕСКИЕ ИССЛЕДОВАНИЯ

ЭФФЕКТИВНОСТЬ И БЕЗОПАСНОСТЬ ФОТОДИНАМИЧЕСКОЙ ТЕРАПИИ В ЛЕЧЕНИИ НАЧАЛЬНОГО РАКА ТРАХЕИ: КЛИНИЧЕСКОЕ НАБЛЮДЕНИЕ

Силенков Д.Ю., Тимофеева Т.А.
ГБУЗ Кузбасский клинический онкологический диспансер им. М.С. Раппопорта, г. Кемерово, Россия

Цель. Оценить эффективность и безопасность фотодинамической терапии (ФДТ) в лечении начального рака трахеи с применением эндоскопического контроля.

Материалы и методы. В исследование включен 1 пациент с начальной стадией аденокистозной карциномы трахеи, локализованной в нижней трети трахеи. Применялся фотосенсибилизатор Радахлорин с последующей активацией лазерным излучением (длина волны – 635/660 нм) через цилиндрический диффузор. Контроль эффективности проводился через 1, 3 и 6 месяцев с помощью бронхоскопии и биопсии.

Результаты. ФДТ показала высокую эффективность в лечении рака трахеи начальной стадии. После однократного сеанса ФДТ достигнут полный регресс опухоли, подтвержденный гистологически. Безопасность ФДТ была подтверждена отсутствием побочных эффектов.

Выводы. ФДТ является перспективным органосохраняющим методом лечения раннего рака трахеи, обеспечивающим локальный контроль с минимальным повреждением здоровых тканей. Для подтверждения результатов необходимо дальнейшее исследование с большей выборкой.

ПЕРВЫЙ ОПЫТ КОМБИНИРОВАННОГО ПРИМЕНЕНИЯ ВЫСОКОСЕЛЕКТИВНОЙ АРТЕРИАЛЬНОЙ ФОТОДИНАМИЧЕСКОЙ ТЕРАПИИ И ХИМИОТЕРАПИИ В ЛЕЧЕНИИ ПЛОСКОКЛЕТОЧНОГО РАКА ГОЛОВЫ И ШЕИ

Рахманова А.А.[1], Эфендиев К.Т.[2], Ширяев А.А.[1]
[1] ФГАОУ ВО Первый МГМУ им. И.М. Сеченова Минздрава России, г. Москва, Россия
[2] Институт общей физики им. А.М. Прохорова РАН, г. Москва, Россия

Цель. Применение методов фотодинамической терапии (ФДТ) и химиотерапии у пациентов с плоскоклеточным раком головы и шеи и оценка краткосрочных результатов лечения.

Материалы и методы. Двум пациентам (с диагнозами «рак языка» и «рак слизистой оболочки щеки») проведены курсы комбинированного лечения внутриартериальной химиотерапии цисплатином с параллельным внутривенным введением доцетаксела. Инфузия цисплатина осуществлялась через установленный артериальный катетер со скоростью 5 мл/мин через инфузомат. Катетеризация опухолевой артерии проводилась через правую поверхностную бедренную артерию с установкой интродьюсера 6F. Под рентгеноскопическим контролем с использованием контрастного препарата Омнипак® (Йогексол 300 мг/мл) катетеризировали наружную сонную артерию, после чего осуществлялась селективная катетеризация опухоль-питающей артерии микрокатетером 2.4F с последующей ангиографической верификацией положения. Для ФДТ использовался препарат Фоторан Е6®. Действующим веществом данного препарата является фотосенсибилизатор Се6. Препарат вводился в расчетной дозе 0,5 мг/кг массы тела, растворенной в 5 мл 0,9 % раствора хлорида натрия. Введение осуществлялось через внутриартериальный катетер.

Результаты. У обоих пациентов распределение Се6 до и после ФДТ в тканях опухолей оценивалось методом видеофлуоресцентной визуализации. Регистрировалась высокая селективность накопления Се6 в опухоли, причем в периферической зоне во всех случаях максимум флуоресценции достигался быстрее, чем в центральной. В начале введения ФС регистрируется наибольший контраст накопления Се6, а далее происходит выравнивание концентраций Се6 в центральной и приграничной зоне опухоли. Комбинированное применение ФДТ и химиотерапии обеспечило выраженный терапевтический эффект у обоих пациентов, что проявилось в развитии значительного патоморфологического ответа опухолевой ткани. Хирургические края резекции были отрицательными. Регионарные лимфатические узлы без метастатического поражения. Выявлен лечебный патоморфоз II и III-й степени с дистрофическими

изменениями опухолевых клеток в зоне инвазивного роста, что соответствует почти полному морфологическому ответу на комбинированное лечение.

Выводы. Пилотное исследование показало эффективность комбинированной ФДТ и химиотерапии с внутриартериальным введением хлорина еб и цисплатина. У обоих пациентов после проведения неоадъювантной терапии наблюдается выраженный противоопухолевый ответ. У пациента с раком языка отмечен почти полный морфологический регресс, а у пациента с раком слизистой щеки – частичный терапевтический эффект с некрозом опухоли и отсутствием опухолевых клеток в краях резекции. Метод обеспечил селективное накопление препаратов и выраженный противоопухолевый ответ, что подтверждает его потенциал в неоадъювантном лечении опухолей головы и шеи.

АНТИМИКРОБНАЯ ФОТОДИНАМИЧЕСКАЯ ТЕРАПИЯ В ОНКОХИРУРГИИ ГОЛОВЫ И ШЕИ

Шинкарев С.А.[1,2], Загадаев А.П.[1], Борисов В.А.[1,2], Болдырев С.В.[1], Абдурашидов З.И.[1], Никульников Р.Ю.[1], Бизин И.С. [1]

[1] ГУЗ «Липецкий областной онкологический диспансер», г. Липецк, Россия

[2] Воронежский государственный медицинский университет им. Н.Н. Бурденко, г. Воронеж, Россия

Одним из способов восстановления голосовой функции у больных, перенесших ларингэктомию, является трахеопищеводное шунтирование с голосовым протезированием. Однако голосовые протезы, имплантируемые в трахеопищеводную фистулу, находятся в нестерильных условиях и периодически (раз в 6–8 месяцев) нуждаются в замене. Установлено, что наряду с колониями грибков протез контаминируют и бактериальные возбудители, которые также способны образовывать колонии и нарушать работу клапанного механизма голосового протеза.

Основным принципом профилактики инфекционного поражения голосовых протезов в настоящее время является сочетание местного воздействия на зону голосового протеза и системных антимикотиков, что не устраняет сам патогенетический механизм микробного поражения. Таким образом, назрела настоятельная необходимость в поиске новых подходов к решению проблемы профилактики инфекционного поражения голосовых протезов.

Материалы и методы. Антимикробная фотодинамическая терапия (ФДТ) заключается в избирательной окислительной деструкции патогенных микроорганизмов при комбинированном воздействии фотосенсибилизатора и оптического излучения соответствующего спектрального состава. Объектами антимикробной ФДТ являются вирусы, бактерии, грибы и простейшие микроорганизмы.

Нами разработан оригинальный метод профилактики грибковой и бактериальной инфекции в области голосового протеза у пациентов после ларингэктомии путем использования антимикробной ФДТ с фотосенсибилизатором РадаГель.

Результаты. Предложенный способ заключается в проведении антимикробной ФДТ на область голосового протеза. Для этого в просвет голосового протеза вводят лекарственное средство – фотосенсибилизатор (Радахлорин или аналог) в виде 0,5 % геля 1–2 мл. Экспозиция фотосенсибилизатора составляет не менее 15 минут. Затем голосовой протез облучают изнутри лазерным излучением с длиной волны 662 нм при плотности дозы 30–50 Дж/см^2 в течение 2,1–5,2 минуты при выходной мощности лазера 400–600 мВт. Режим облучения непрерывный. Лазерное облучение целесообразно проводить с помощью цилиндрического диффузора с длиной рассеивающей части 2 см, который вводят в просвет голосового протеза. Сеансы антимикробной ФДТ проводят 1 раз в месяц, общее количество сеансов не ограничено (до выхода голосового протеза из строя).

Выводы. Антимикробная фотодинамическая терапия характеризуется высокой эффективностью, отсутствием резистентности микроорганизмов, отсутствием побочных явлений. Проведение антимикробной фотодинамической терапии в плане комплексной реабилитации больных с голосовыми протезами способствует продлению срока службы голосовых протезов на 40–50 %.

ОПЫТ ЛЕЧЕНИЯ МИКОТИЧЕСКОГО ПОРАЖЕНИЯ ПОСЛЕОПЕРАЦИОННОЙ ПОЛОСТИ СРЕДНЕГО УХА, ВЫЗВАННОГО *C. AURIS*, МЕТОДОМ ФОТОДИНАМИЧЕСКОЙ ТЕРАПИИ

Шадрин Г.Б., Мачулин А.И., Курбанова Д.И.

ГБУЗ НИКИО им. Л.И. Свержевского ДЗМ, г. Москва, Россия

Хроническое воспаление среднего уха остается распространенным заболеванием. Воспаление послеоперационной полости среднего уха (ПОПСУ) также является актуальной проблемой, обусловленной анатомическими особенностями неотимпанальной полости и разнообразием бактериальных и грибковых возбудителей. Несмотря на успехи в изучении причин и механизмов развития заболеваний, а также внедрение новых методов лечения и современных препаратов, проблема лечения воспалительного поражения ПОПСУ еще далека от решения.

Цель. Одним из перспективных направлений в лечении ЛОР-заболеваний является фотодинамиче-

ская терапия (ФДТ). Этот метод использует направленное лазерное излучение для воздействия на биологические объекты в присутствии фотосенсибилизаторов. ФДТ позволяет избирательно уничтожать патогенные микроорганизмы и грибы, минимизируя повреждение здоровых тканей. Этот метод может быть эффективным в лечении микотического поражения ПОПСУ.

Материалы и методы. Среди пациентов с микозом ПОПСУ, обратившихся в 2023 г. в институт, была пациентка N. 1948 г. р., возбудителем заболевания у которой оказался гриб *Candida auris*, выделенный в титре 2 x 10^6 КОЕ.

Лечение было начато в соответствии с общепринятым протоколом, который включал местное использование нафтифина, хлорнитрофенола и клотримазола. Однако к концу второй недели эффекта от терапии отмечено не было. В связи с этим было принято решение о проведении противогрибковой ФДТ с использованием метиленового синего в качестве фотосенсибилизатора и лазерного аппарата «Креолка» с длиной волны 668 нм.

Результаты. Курс лечения состоял из пяти сеансов, продолжительность каждого из которых составляла от 2 до 5 минут. После завершения курса был достигнут положительный результат. Местные признаки воспаления полностью исчезли после пятого сеанса ФДТ.

Вывод. При проведении контрольных посевов (троекратно) были получены результаты, свидетельствующие о росте нормофлоры кожи человека (*S. epidermidis* 2 x 10 КОЕ).

ФОТОДИНАМИЧЕСКАЯ ТЕРАПИЯ В РЕСПУБЛИКЕ МОРДОВИЯ

Кулаев М.Т., Скопин П.И., Евстифеев С.В., Ивашин А.А.
МГУ им. Н.П. Огарёва, г. Саранск, Республика Мордовия, Россия

Цель. Подведение итогов использования фотодинамической терапии (ФДТ) на протяжении более четверти века в лаборатории биоспектроскопии, лазерной и фотодинамической терапии, расположенной на базе Республиканского онкодиспансера. Началом ФДТ в Республике Мордовия послужил тот факт, что мэр г. Москвы Лужков Ю.М. в 1999 г. подарил на юбилей университета установку для ФДТ и фотодинамической диагностики (ФД) ДТК-3М. В течение более 10 лет лаборатория принимала участие в клинических испытаниях Фотосенса и позже Аласенса, финансируемых институтом НИОПИК, как по протоколам, которые были разработаны Соколовым В.В., так и вне протоколов у больных с раками видимых локализаций (кожа, губа, ротовая полость и др.).

Материалы и методы. ФД и ФДТ выполняли на вышеупомянутой установке ДТК-3М, «Лахта-Милон» мощностью 2 и 2,5 Вт по общепринятым протоколам. При необходимости общей анестезии ФДТ проводили в операционной, где имеется свой лазер. Ежегодно в лаборатории получают ФДТ и ФД 200–255 первичных больных предраком и раком различных локализаций. Применяемые фотосенсибилизаторы (ФС), кроме упомянутых: Радахлорин, Фотодитазин, Фотолон, Фоторан в общепринятых дозировках. Направления применения ФДТ:

1) первичный и рецидивный базальноклеточный и плоскоклеточный рак кожи, особенно «трудных» локализаций;
2) крауроз, лейкоплакия и рак вульвы;
3) первичный и (чаще) рецидивный рак нижней губы;
4) поздние лучевые язвы кожи;
5) рак пищевода и ранний рак желудка (эндоскопически) при наличии противопоказаний для хирургического лечения;
6) внутрикожные метастазы рака и меланомы;
7) лимфомы с внутрикожным поражением;
8) рак кожи после нерадикального хирургического лечения (R+);
9) прочие, в том числе редкие, злокачественные опухоли, например ангиосаркома верхнего века.

Результаты. Непосредственные результаты (после 2 месяцев) в первой группе больных коррелируют с результатами других центров: полный эффект – 88 %, неполный – 8 %, частичный – 4 %. В отдаленном периоде рецидивы составили 11 %. У больных краурозом и лейкоплакией результат лечения зависел от способа применения ФС – аппликационного или внутривенного. Во втором случае эффективность и период ремиссии была существенно выше.

ФОТОДИНАМИЧЕСКАЯ ТЕРАПИЯ И ФЛЮОРЕСЦЕНТНАЯ ДИАГНОСТИКА РЕЦИДИВОВ НЕМЕЛАНОМНОГО РАКА КОЖИ (КЛИНИЧЕСКИЕ НАБЛЮДЕНИЯ)

Клестер Д.О.[1], Капинус В.Н.[2]
[1] ГБУЗ СК «Ставропольский краевой клинический онкологический диспансер», г. Ставрополь, Россия
[2] МРНЦ им. А.Ф. Цыба – филиал ФГБУ «НМИЦ радиологии» Минздрава России, г. Обнинск, Россия

Несмотря на разнообразие существующих методик лечения немеланомного рака кожи, результаты часто являются неудовлетворительными, приводя к риску развития рецидивов опухоли.

Цель. Оценить возможности фотодинамической диагностики (ФД) и терапии (ФДТ) рецидивов немеланомного рака кожи с фотосенсибилизатором (ФС) хлоринового ряда.

Материалы и методы. ФДТ была проведена 4 больным базальноклеточным раком кожи (БКРК) и плоскоклеточным раком кожи (ПКР) в возрасте от 77 до 82 лет. Процесс локализовался на кончике и крыльях носа, правой щеке, правой височной области. По распространенности процесса: rT1N0M0 (БКРК) – 2 пациента, rT2N0M0 (БКРК) – 1 пациент, rT30M0 (ПКРК) – 1 пациент. Лучевая терапия (близкофокусная рентгенотерапия, РОД – 4 Гр, СОД – 56–60 Гр) ранее была выполнена 2 пациентам, ФДТ с ФС Фоторан е6 – 2 больным. ФДТ проводили с ФС хлоринового ряда (Фоторан е6, Фотолон), которые вводили внутривенно капельно в дозе 1,0–2,0 мг/кг, источник лазерного света – лазерный аппарат «Лахта-Милон» (662 нм). Для определения границ опухолевого процесса, глубины инвазии, а также васкуляризации перед проведением ФДТ пациентам выполнялось ультразвуковое исследование мягких тканей и флюоресцентная диагностика.

ФДТ проводилась всем пациентам с дистанционным подведением лазерного света в дозах E = 150–300 Дж/см^2 при плотности мощности 300–400 мВт/см^2 по полипозиционной методике (количество полей – 4–10). При наличии экзофитного компонента опухолевого новообразования дополнительно была выполнена интерстициальная ФДТ с использованием световодов с гибким цилиндрическим диффузором длиной 2,0 см, количество позиций диффузоров – 4, выходная мощность – 200–400 мВт, время воздействия составляло 20 минут.

Результаты. После лечения наблюдался выраженный отек, который сохранялся от 2-х до 4-х суток, признаки геморрагического некроза. Полное отторжение некротического струпа происходило на сроках от 2-х до 4-х месяцев. После ФДТ у всех 4-х пациентов получена полная регрессия опухолевых очагов с формированием нормотрофических рубцов, но у 1-го больного с рецидивом после лучевой терапии наблюдалась деформация левого крыла носа. На сроке наблюдения до 6-ти месяцев признаков рецидива заболевания в представленных клинических случаях не диагностировано.

Выводы. ФДТ может быть вариантом лечения рецидивов БКРК и ПКРК. Приоритетным является возможность применять ФДТ повторно без развития значимых местных и системных побочных эффектов, особенно у возрастных и соматически отягощенных пациентов.

НИЗКОИНТЕНСИВНАЯ ЛАЗЕРНАЯ ТЕРАПИЯ ЛОКАЛИЗОВАННОЙ СКЛЕРОДЕРМИИ ПО ТИПУ СКЛЕРОАТРОФИЧЕСКОГО ЛИХЕНА ДЛЯ ПОВЫШЕНИЯ ЭФФЕКТИВНОСТИ КОМПЛЕКСНОГО ЛЕЧЕНИЯ

Смирнова С.Н.[1], Захарова И.А.[1], Мельникова Е.А.[1], Прикулс В.Ф.[2], Сухова Т.Е.[1], Молочкова Ю.В.[1], Хынку Е.Ф.[1], Молочков А.В.[1], Климова М.Д.[3], Романко Ю.С.[4,5]

[1] ГБУЗ МО «МОНИКИ им. М.Ф. Владимирского», г. Москва, Россия

[2] ФГБУ НМИЦО ФМБА России, г. Москва, Россия

[3] ФГАОУ ВО «РУДН им. Патриса Лумумбы», г. Москва, Россия

[4] ФГАОУ ВО Первый МГМУ им. И.М. Сеченова Минздрава России, г. Москва, Россия

[5]Академия постдипломного образования ФГБУ ФНКЦ ФМБА России, г. Москва, Россия

Цель. Определить влияние фотобиомодуляции (ФБМ) на лечение поражений наружных половых органов при локализованной склеродермии по типу склероатрофического лихена (САЛ). ФБМ, лежащая в основе низкоинтенсивной лазерной терапии (НИЛТ), может быть использована благодаря противовоспалительному эффекту, снижению субъективных симптомов и ускоренной регенерации поврежденных тканей без проявления неблагоприятных эффектов, связанных с медицинскими манипуляциями.

Материалы и методы. В исследование включены два клинических наблюдения пациенток с локализованной склеродермией по типу САЛ с преимущественным поражением кожи и слизистой оболочки наружных половых органов. Диагноз устанавливался клинически на основании характерной клинической картины. Пациентка С. 1964 г. р. длительно наблюдалась с рецидивирующим течением заболевания, жаловалась на выраженные зуд, сухость, болезненность при мочеиспускании, чувство стянутости и трещины слизистой аногенитальной области. Пациентка Г. 1977 г. р. поступила с жалобами на чувство стянутости, зуда и болезненности в аногенитальной области на фоне неэффективности предшествующего местного лечения топическими стероидами. Обе пациентки получали стандартную базисную терапию, включавшую введение раствора пентоксифиллина 5,0 мл + 250 мл NaCl внутривенно капельно на протяжении 5 дней; лиофилизата для приготовления раствора бовгиалуронидазы азоксимер 3000 МЕ + раствор лидокаина 2 % 2,0 мл + вода для инъекций 2,0 мл внутримышечно на протяжении 5 дней; цефтриаксона порошка для приготовления раствора 1,0 г + вода для инъекций 2,0 мл + раствор лидокаина 2 % 2,0 мл внутримышечно на протяжении 5 дней; а также наружное применение бетаметазона дипропионата мази 0,05 % 2 раза в день на протяжении 10 дней. При недостаточной эффективности стандартного лечения был применен разработанный способ НИЛТ с оптимизированными параметрами: воздействие низкоинтенсивным лазерным излучением на слизистую вульвы с длиной волны 0,63 мкм по лабильной методике с перемещением излучателя по спирали от периферии к центру патологического очага с захватом здоровой ткани на 1–2 см по перime-

тру, на расстоянии 10 см от оптической насадки до облучаемой поверхности, в непрерывном режиме, с мощностью лазерного излучения 5 мВт, временем воздействия на один очаг 2–5 минут при суммарной длительности не более 10 минут на процедуру, курсом 5–8 процедур ежедневно. Дополнительно проводилось физиотерапевтическое воздействие на кожу наружных половых органов с использованием ультрафонофореза (УФФ) геля «Троксерутин» 2 % для наружного применения по лабильной методике в непрерывном режиме с интенсивностью 0,2–0,6 Вт/см^2, временем воздействия на один очаг 4 минуты, при этом суммарное время воздействия составляло 20–25 минут, курсом 5–8 процедур ежедневно; физиотерапевтические процедуры проводились строго последовательно, без промежутка между НИЛТ и УФФ. Эффективность лечения оценивалась с использованием валидированных индексов: индекс площади поражения LS-S (Lichen Sclerosus – Surface), который рассчитывался путем деления области вульвы и перианальной зоны на условные квадранты с балльной оценкой поражения каждой зоны от 0 до 1 балла, где минимальное значение составляло 0 баллов, а максимальное – 10 баллов при тотальном поражении; индекс тяжести клинических проявлений LS-A (Lichen Sclerosus – Activity), который включал количественную оценку признаков активности патологического процесса (эритема, отек, уплотнение кожи, белый цвет очагов, гиперкератоз, атрофия, пурпура/экхимозы, эрозии, трещины, пузыри) с ранжированием выраженности каждого признака от 0 (отсутствие признака) до 3 (значительная выраженность), при этом максимальное суммарное значение индекса составляло 30 баллов; а также применялась цифровая рейтинговая шкала боли (ЦРШ, Numerical Rating Scale – NRS) для субъективной оценки интенсивности болезненных ощущений (ощущение зуда и жжения у пациенток мы расценивали как разновидность боли) по шкале от 0 до 10 баллов, где 0 означало отсутствие симптомов, а 10 – максимально выраженные ощущения. Контроль динамики проводился дважды: при поступлении, после завершения курса базисной терапии и курса НИЛТ.

Результаты. Применение НИЛТ в комплексе с базисной терапией позволило добиться значимых клинических улучшений у обеих пациенток. Уже после 2–3 сеансов НИЛТ наблюдалось уменьшение интенсивности гиперемии периферического венчика бляшек и снижение субъективных ощущений боли (зуда) и стянутости кожи. По завершении курса НИЛТ у пациентки С. было отмечено уменьшение индекса площади поражения LS-S с исходных 9 баллов до 4, а индекса активности LS-A – с 20 до 6 баллов; уровень болевых ощущений по цифровой рейтинговой шкале снизился с 6 до 0 баллов, что свидетельствовало о полном купировании субъективных симптомов. Аналогичная динамика была зафиксирована у пациентки Г., у которой индекс LS-S снизился с 5 до 2 баллов, LS-A – с 12 до 5 баллов, а интенсивность боли по ЦРШ снизилась с 4 до 0 баллов (табл.). Клинически отмечалось полное разрешение эрозивных поражений и гиперемии слизистой оболочки вульвы, уменьшение выраженности атрофических и склеротических изменений кожи. Объективные данные коррелировали с субъективной динамикой: пациентки отмечали восстановление комфорта при ходьбе и сидении, исчезновение дискомфорта при мочеиспускании и значительное улучшение общего качества жизни. Побочных эффектов, связанных с применением НИЛТ, зарегистрировано не было. Полученные данные свидетельствуют о высокой клинической эффективности и безопасности применения разработанного способа НИЛТ как патогенетически обоснованного дополнения к стандартной терапии у пациенток с локализованной склеродермией по типу склероатрофического лихена.

Таблица
Динамика индексов LS-S, LS-A и ЦРШ (NRS) у пациенток до и после курса НИЛТ

Показатель	Пациентка С. перед стандартной терапией	Пациентка С. после комбинированного курса НИЛТ + УФФ + лекарственная терапия	Пациентка Г. перед стандартной терапией	Пациентка Г. после комбинированного курса НИЛТ + УФФ + лекарственная терапия
Индекс LS-S	9	4	5	2
Индекс LS-A	20	6	12	5
ЦРШ (NRS)	6	0	4	0

Выводы. ФБМ по праву становится важным инструментом в лечении аутоиммунных поражений кожи наружных половых органов и слизистой оболочки вульвы. Наши клинические случаи демонстрируют значительное улучшение клинической картины поражений на коже наружных половых органов и слизистой вульвы у пациенток после курса низкоинтенсивной лазерной терапии.

ИННОВАЦИОННАЯ БИК-ЛЮМИНЕСЦЕНТНАЯ ВИЗУАЛИЗАЦИЯ ВОСПАЛИТЕЛЬНОЙ АКТИВНОСТИ ПРИ ЛОКАЛИЗОВАННОЙ СКЛЕРОДЕРМИИ ДЛЯ КОНТРОЛЯ ЭФФЕКТИВНОСТИ ТЕРАПИИ

Климова М.Д.[4], Сухова Т.Е.[1], Молочков А.В.[1], Шилов И.П.[2], Румянцева В.Д.[2,3], Песшу П.Г.[4], Песшу Л.Г.[4], Хынку Е.Ф.[5], Романко Ю.С.[6,7]

[1] ГБУЗ МО «МОНИКИ им. М.Ф. Владимирского», г. Москва, Россия
[2] ФИРЭ им. В.А. Котельникова РАН, г. Фрязино, Московская область, Россия
[3] МИРЭА – Российский технологический университет, г. Москва, Россия
[4] ФГАОУ ВО «РУДН им. Патриса Лумумбы», г. Москва, Россия
[5] ГБУ «Геронтологический центр «Юго-Западный» Департамента труда и социальной защиты населения города Москвы», г. Москва, Россия
[6] ФГАОУ ВО Первый МГМУ им. И.М. Сеченова Минздрава России, г. Москва, Россия
[7] Академия постдипломного образования ФГБУ ФНКЦ ФМБА России, г. Москва, Россия

Цель. Определить возможности применения ближнеинфракрасной (БИК) люминесцентной диагностики с использованием иттербиевых комплексов порфиринов для объективной графической визуализации метаболически активных воспалительных очагов при локализованной склеродермии и для контроля динамики воспалительного процесса с целью оценки эффективности проводимой терапии.

Материалы и методы. В качестве люминофора использовали фармацевтический гель «Флюроскан» (№ РОССRU.0001.510608), разработанный в ФИРЭ им. В.А. Котельникова и РТУ МИРЭА, созданный на основе иттербиевого комплекса 2,4-ди(α-метоксиэтил) дейтеропорфирина IX. Исследование проводилось с использованием малогабаритного лазерно-волоконного флуориметра, функционирующего в спектральном диапазоне 900–1100 нм, также разработанного в ФИРЭ им. В.А. Котельникова РАН**.** В исследование были включены 10 женщин в возрасте 54–72 лет с подтвержденным диагнозом локализованной склеродермии. Уровень люминесценции (УЛ) измеряли сигналом фотоприемника в милливольтах (мВ) и выводили на экран прибора в виде графического изображения. Всем пациентам выполняли измерение УЛ до и после 10-дневного курса терапии, включающего ангиопротективные, ферментные, антибактериальные и топические глюкокортикостероидные препараты, а также физиотерапевтические процедуры. Патологический очаг располагался у всех пациенток в области нижней трети живота; размеры бляшек варьировали от 2 до 5 см. Гель «Флюроскан» наносился на кожу с экспозицией 30 минут, после чего остатки препарата удалялись спиртовой салфеткой и проводились измерения в трех зонах: на здоровой коже, в зоне активного воспаления и в области атрофических изменений. Эффективность терапии оценивали по динамике люминесцентного диагностического контрастного индекса (ЛДКИ), рассчитываемого как отношение УЛ воспаленной зоны к интактной.

Результаты. При первичном обследовании средний ЛДКИ составил 2,15 ± 0,17, что указывает на селективное накопление иттербиевого комплекса в зоне метаболически активных тканей. После 10-дневного курса терапии среднее значение индекса снизилось до 0,80 ± 0,10. Это достоверно коррелирует с уменьшением клинических признаков воспаления и регрессом активности патологического процесса.

Выводы. Полученные данные демонстрируют, что метод БИК-люминесцентной диагностики с использованием геля «Флюроскан» позволяет достоверно оценивать активность воспалительного процесса при локализованной склеродермии. Снижение контрастного индекса у всех пациенток подтверждает высокую информативность метода и его ценность для контроля эффективности лечения.

ЭФФЕКТИВНОСТЬ КОМПЛЕКСНОГО ЛЕЧЕНИЯ ЭРИТРОПЛАЗИИ КЕЙРА

Дубенский В.В., Муравьева Е.С.
ФГБОУ ВО Тверской ГМУ Минздрава России, кафедра дерматовенерологии и косметологии с курсом онкологии, г. Тверь, Россия

Цель. Оценить эффективность лечения эритроплазии Кейра (ЭК) с помощью фотодинамической терапии (ФДТ) и глюкокортикостероидных препаратов (ГКС).

Материалы и методы. Под нашим наблюдением находилось 49 больных ЭК в возрасте 26–79 лет (средний возраст – 47,55 ± 10,38). При этом 16 % больных ЭК имели ограниченный процесс (поражение одной топографической зоны), диссеминированный (поражение нескольких зон) – 25 %, а диффузные (захватывающие целую зону или с распространением на другие участки кожи) имели 59 % больных. Поражения головки выявлены у 81,6 % больных ЭК, крайней плоти – 40,8 %. До лечения всем пациентам проводилась диагностика ЭК с помощью пробы с толуидиновым синим, которая дает положительный результат в 93,8 % случаев, дерматоскопия – 89,7 %, а также цитологический метод, который совпадает с морфологической диагностикой только у 16,3 %; гистологическое исследование подтвердило диагноз ЭК у 100 % больных. С помощью ультразвуковой диагностики исследовались лимфатические узлы полового члена и регионарные (паховые) для исключения инвазии в головку и ствол полового члена, а также метастазов в регионарные паховые лимфоузлы. В комплексном лечении больные получали системные ГКС: бетаметазон дипропионат 1,0 в/м 1 раз в 7 дней № 3; наружно: чередовали ФДТ с наружным гелем на основе хлорина е6 (Фотодитазин, регистрационное удостоверение № ЛС-001246 от 18.05.2012 г., Россия),

который активировали красным светом в диапазоне 660 нм, интенсивностью 50 Дж/см^2 с помощью лазерного аппарата «Латус-Т» (регистрационный № ФСР 2010/09207, Россия) и крем 0,05 % Клобетазол. Фотодинамическая терапия проводилась 1 раз в неделю № 10.

Результаты. Эффективность лечения оценивали макроскопически и с помощью дерматоскопии. Положительная динамика наблюдалась со 2 ой недели от начала приема системных ГКС и ФДТ. Восстановление эластичности кожи и регресс высыпаний наблюдались у 79 % пациентов в течение 1 месяца от начала лечения, через 2 месяца – у 95,9 % (2 больных выбыли самостоятельно из исследования). После наступления стойкой ремиссии больным удаляли крайнюю плоть и проводился регулярный контроль регионарных лимфатических узлов (ствола полового члена, паховых).

Выводы. ФДТ с наружным гелем на основе хлорина е6 (Фотодитазин) в комплексном лечении показала свою эффективность у 95,9 % больных ЭК в амбулаторной практике.

ПРИМЕНЕНИЕ ИНТРАОПЕРАЦИОННОЙ ФОТОДИНАМИЧЕСКОЙ ТЕРАПИИ В ЛЕЧЕНИИ ПАЦИЕНТОВ С ОПУХОЛЯМИ ПОЛОСТИ НОСА И ОКОЛОНОСОВЫХ ПАЗУХ

Штин В.И., Чойнзонов Е.Л., Новиков В.А.
НИИ онкологии, Томский НИМЦ РАН, г. Томск, Россия

Особое место среди всех онкологических процессов занимают опухоли полости носа и околоносовых пазух, которые находятся на 35 месте в структуре общей онкологической заболеваемости. Разработанные в настоящее время комбинированные подходы к лечению опухолей данной локализации позволили повысить результаты общей и безрецидивной выживаемости больных. Но, несмотря на все успехи, остается высоким процент рецидивирования, местные рецидивы в течение первых двух лет наблюдаются в 50-80 % случаев.

Цель. Повысить эффективность лечения больных опухолями полости носа и околоносовых пазух.

Материалы и методы. Разработан метод лечения, включающий в себя предоперационный курс дистанционной гамма-терапии, операцию и интраоперационную фотодинамическую терапию. В лечение вошли 50 пациентов с карциномами полости носа и придаточных пазух $T_{2-4}N_{0-3}M_0$. Все пациенты получали предоперационный курс лучевой терапии в дозе 44 изо Гр. В дальнейшем выполнялось хирургическое вмешательство в объеме комбинированной электрорезекции верхней челюсти с флуоресцентной диагностикой радикальности операции и фотодинамической терапией. С этой целью использовался фотосенсибилизатор Фотодитазин. Итраоперационная фотодинамическая терапия выполнялась с применением полупроводникового лазера красного диапазона излучения «АЛОД-01», длина волны излучения – 662 нм, выходная мощность излучения на торце кварцевого моноволокна – от 0,1 до 2 Вт. Доза излучения – от 150 до 350 Дж/см^2.

Результаты. Сроки наблюдения за больными составляют от 10 до 46 месяцев. Удалось установить повышение безрецидивной выживаемости с 50 % в контрольной группе до 74 % (Log rank p = 0,069) в исследуемой группе. Показатели общей выживаемости составили 31 % в группе контроля, 70 % в исследуемой группе (Log rank p = 0,035).

Выводы. Разработанная методика интраоперационной фотодинамической терапии у пациентов с местнораспространенными опухолями полости носа и околоносовых пазух позволяет улучшить непосредственные и отдаленные результаты лечения.

ПРИМЕНЕНИЕ ФОТОДИНАМИЧЕСКОЙ ТЕРАПИИ В ЛЕЧЕНИИ ПОСТАКНЕ

Александрова О.А., Дубенский В.В.
ФГБОУ ВО Тверской ГМУ Минздрава России, кафедра дерматовенерологии и косметологии с курсом онкологии, г. Тверь, Россия

Цель исследования. Оценить эффективность фотодинамической терапии с применением наружного геля – фотосенсибилизатора на основе хлорина е6 для коррекции постакне.

Материалы и методы. Проведено катамнестическое исследование 396 пациентов в возрасте от 18 до 25 лет с проявлениями постакне. Критерии включения в исследование: формирующиеся поствоспалительные нарушения пигментации, атрофические и нормотрофические рубцовые изменения. Критерии исключения: гипертрофические рубцы, индивидуальная непереносимость хлорина е6, аутоиммунные заболевания. Перед проведением фотодинамической терапии измерялись функциональные свойства кожи на программно-техническом комплексе Multiskin Test CenterMC 1000 (Courage + Khazakaelectronic GmbH, Германия, регистрационный № 11629994 от 17.04.2009).

Фотодинамическая терапия проводилась с периодичностью 1 раз в неделю (курс –10 процедур). Фотосенсибилизатор, содержащий хлорин е6, наносили на предварительно очищенную кожу на 10 минут. Далее использовали красное лазерное излучение в диапазоне 660 ± 2 нм с мощностью эксимерного воздействия 180 Дж/см^2 в течение 10 минут на аппарате «Латус-Т» (регистрационный № ФСР 2010/09207, Россия).

Результаты. Дегидратация кожи выявлена у 60,6 % больных; низкая эластичность определялась в

31,6 % случаев, пигментация в области щек и лба – у 63,4 % и 45,5 % больных соответственно; повышенная жирность кожи щек и лба установлена у 85,9 % и 81,6 % больных. После проведения курса фотодинамической терапии дегидратация сохранялась у 4,5 % пациентов, пигментация в области щек и лба – у 6,1 % и 4,0 % соответственно, снижение эластичности выявлялось у 3,5 % больных, повышенная жирность кожи щек и лба – у 7,1 % и 5,3 % пациентов соответственно. У всех больных наблюдалось восстановление рельефа, тургора и телесного цвета кожи. Полученные результаты сохранялись в течение всего периода наблюдения (6 месяцев).

Выводы. Фотодинамическая терапия является высокоэффективным методом для коррекции проявлений постакне.

IGM-ЗАВИСИМЫЙ БУЛЛЕЗНЫЙ ПЕМФИГОИД: ДИАГНОСТИЧЕСКИЕ СЛОЖНОСТИ РЕДКОЙ ФОРМЫ

Куприянова А.Г.[1], Мельникова Е.А.[1], Смирнова С.Н.[1], Захарова И.А.[1], Молочкова Ю.В.[1], Сухова Т.Е.[1], Гусева А.А.[1], Соловьев Ф.А.[1], Решетов И.В.[2,3,4,5], Романко Ю.С.[2,3]

[1]ГБУЗ МО «МОНИКИ им. М.Ф. Владимирского», г. Москва, Россия

[2] ФГАОУ ВО Первый МГМУ им. И.М. Сеченова Минздрава России, г. Москва, Россия

[3] Академия постдипломного образования ФГБУ ФНКЦ ФМБА России, г. Москва, Россия

[4] ЧОУВО «МУ им. С.Ю. Витте», г. Москва, Россия

[5] НИЦ «Курчатовский институт», г. Москва, Россия

Цель. Определение частоты и иммуноморфологических особенностей IgM-зависимого буллезного пемфигоида (БП) у пациентов, проходивших лечение в отделении дерматовенерологии МОНИКИ.

Материалы и методы. В рамках ретроспективного исследования, охватывающего период с января 2022 года по май 2024 года, мы оценили 345 кожных биоптатов, полученных от 345 пациентов. Для анализа биоптатов применялась прямая иммунофлуоресценция (ПИФ) с использованием антител к IgG, IgM, IgA, C3 и C4d. Параллельно для определения наличия аутоантител к BP180 и/или BP230 в сыворотке крови пациентов использовался метод ELISA с применением коммерческих диагностических наборов.

Результаты. Редкая аутоиммунная патология кожи, известная как IgM-зависимый буллезный пемфигоид, характеризуется нетипичными и разнообразными клиническими проявлениями. Отсутствие единого мнения среди специалистов относительно антигенов-мишеней, диагностических подходов и методов лечения этой формы БП создает значительные трудности. Актуальность выработки согласованных терапевтических стратегий возрастает, поскольку даже такие, казалось бы, безопасные процедуры, как фотодинамическая терапия, могут спровоцировать развитие БП. IgM-зависимое отложение иммунных комплексов было выявлено в 0,5 % случаев (2 пациента). У одного пациента наблюдалась W-образная фиксация IgM и C3 компонента комплемента в базальной мембране эпидермиса. У другого пациента была обнаружена линейная фиксация IgM и C4d. Течение заболевания и подходы к лечению в этих случаях не отличались от стандартных, и ремиссия была достигнута с помощью стандартной терапии.

Выводы. IgM-зависимый буллезный пемфигоид – редкое заболевание, диагностика которого основывается на иммунофлуоресценции. Обнаружение IgM в области базальной мембраны может указывать как на специфический тип буллезного пемфигоида, так и на отдельное кожное заболевание. Для точного определения природы патологии требуются дополнительные исследования.

ФОТОДИАГНОСТИКА ФУНДУС-КАМЕРОЙ ПАТОЛОГИЙ ГЛАЗНОГО ДНА У ПАЦИЕНТОВ С ЛОКАЛИЗОВАННОЙ СКЛЕРОДЕРМИЕЙ, КРАСНЫМ ПЛОСКИМ ЛИШАЕМ И ВОЗРАСТНОЙ МАКУЛЯРНОЙ ДЕГЕНЕРАЦИЕЙ, ПОЛУЧАЮЩИХ ГИДРОКСИХЛОРОХИН

Половко Д.Н.[1], Гришина Е.Е.[1], Сухова Т.Е.[1], Романко Ю.С. [2,3]

[1] ГБУЗ МО «МОНИКИ им. М.Ф. Владимирского», г. Москва, Россия

[2] ФГАОУ ВО Первый МГМУ им. И.М. Сеченова Минздрава России, г. Москва, Россия

[3]Академия постдипломного образования ФГБУ ФНКЦ ФМБА России, г. Москва, Россия

Для ряда дерматологических заболеваний широко используется гидроксихлорохин в качестве основного или дополнительного лечения. Гидроксихлорохиновая ретинопатия является хорошо известным осложнением длительного приема гидроксихлорохина, характеризующаяся потерей парафовеальных фоторецепторов, повреждением пигментного эпителия сетчатки и необратимым снижением зрения.

Цель. Оценить эффективность визуализации глазного дна, произвести фотодиагностику с использованием фундус-камеры во время приема и после прекращения приема гидроксихлорохина для раннего выявления изменений сетчатки у пациентов с локализованной склеродермией, красным плоским лишаем и возрастной макулярной дегенерацией (ВМД). Раннее выявление и своевременное лечение гидроксихлорохиновой ретинопатии, а также прогрессирования возрастной макулярной дегене-

рации позволяют сохранить зрительные функции и улучшить качество жизни данной категории больных. Фундус-камера – это специализированное медицинское устройство, которое позволяет получать фотодиагностическое изображение глазного дна – задней части глаза, включающей сетчатку, диск зрительного нерва и другие структуры.

Материалы и методы. В исследование были включены пациенты с локализованной склеродермией, красным плоским лишаем. Все пациенты находились на лечении в отделении дерматовенерологии и дерматоонкологии ГБУЗ МО «МОНИКИ им. М.Ф. Владимирского». Офтальмологическое обследование пациентов проводилось на базе офтальмологического отделения ГБУЗ МО «МОНИКИ им. М.Ф. Владимирского». В период 2024 года обследовано 80 пациентов – 60 женщин и 20 мужчин. Из них 12 пациентов с красным плоским лишаем и 68 пациентов с локализованной склеродермией. Пациенты были в возрасте от 20 лет до 82 лет, с медианой в 61 год и средним возрастом в 56 лет. Все пациенты были разделены на 2 группы. Основную группу составили 60 пациентов. Пациенты основной группы получали гидроксихлорохин. Таким образом, при первичном осмотре до начала лечения дерматологических заболеваний в основной группе у 28 пациентов была выявлена сухая форма, а у 4 пациентов влажная форма ВМД. В группу сравнения вошли 20 пациентов. В группу сравнения были включены пациенты с теми же дерматологическими заболеваниями – красным плоским лишаем и локализованной склеродермией, в лечении которых гидроксихлорохин не использовался. В группе сравнения 4 пациента из 20 имели сухую ВМД. Критерии включения нашего исследования: пациенты с локализованной склеродермией, красным плоским лишаем. Критериями исключения из исследования были изменения в преломляющих оптических средах глаз, при которых невозможно проведение визуализации глазного дна с использованием фундус-камеры, а также пациенты с врожденными и приобретенными макулопатиями, кроме ВМД. У пациентов данного исследования был длительный трехкратный прием в течение года, курсом по 2 месяца, по 1 таблетке 2 раза в день по 200 мг. Кумулятивная доза гидроксихлорохина не превышала 6,5 мг/кг массы тела в сутки (рассчитывалась по «идеальной» массе тела). Всем пациентам было проведено стандартное офтальмологическое обследование: визометрия, периметрия, тонометрия, биомикроскопия, офтальмоскопия и биомикроофтальмоскопия с бесконтактной линзой. Фоторегистрация изменений глазного дна и анализ изображений пациентам выполнялись на фундус-камере VISUCAM NMFAZEISS. Полученные данные фундус-камера сохраняет в базе архива и позволяет сопоставить результаты в динамике. Офтальмологическое обследование пациентов проводилось многократно, с частотой 1 раз в два месяца.

Результаты. За указанный период фотодиагностики фундус-камерой у всех 60 пациентов основной группы с локализованной склеродермией, красным плоским лишаем и возрастной макулярной дегенерацией не наблюдалось отрицательной динамики в виде увеличения патологических очагов на глазном дне как во время приема, так и после прекращения приема гидроксихлорохина. Признаков парафовеолярной деструкции наружных слоев сетчатки, характерных для гидроксихлорохиновой ретинопатии, в виде «бычьего глаза» ни у одного пациента нашего исследования не было выявлено. При фотодиагностике фундус-камерой у 28 пациентов с сухой формой ВМД и у 4 пациентов с влажной формой ВМД основной группы патологических очагов на глазном дне не зафиксировано.

Выводы. Фундус-камера дает возможность мультиспектральной съемки и анализа изображения фотодиагностики и, что особенно важно, проведения сравнительной оценки полученных данных в динамике, мониторинга и архивирования полученных данных. Фоторегистрация картины глазного дна на фундус-камере имеет ряд преимуществ перед другими методами диагностики заболеваний сетчатки. Прежде всего, она обеспечивает достаточную детализацию объектов глазного дна, не требует расширения зрачка и внутривенного введения контрастного вещества. При исследовании пациентов на фундус-камере имеют малую значимость оптические аберрации.

ВНУТРИОЧАГОВАЯ ФОТОДИНАМИЧЕСКАЯ ТЕРАПИЯ: РЕШЕНИЕ ДЛЯ КЕРАТОАКАНТОМЫ И ПРОФИЛАКТИКА РЕЦИДИВОВ

Молочков В.А.[1], Молочкова Ю.В.[1], Сухова Т.Е.[1], Молочков А.В.[1], Попучиев В.В.[2], Коренев С.В.[3], Шилов И.П.[4], Румянцева В.Д.[4,5], Климова М.Д.[6], Песшу П.Г.[6], Песшу Л.Г.[6], Хынку Е.Ф.[7], Романко Ю.С.[8,9]

[1] ГБУЗ МО «МОНИКИ им. М.Ф. Владимирского», г. Москва, Россия

[2] МРНЦ им. А.Ф. Цыба – филиал ФГБУ «НМИЦ радиологии» Минздрава России, г. Обнинск, Россия

[3] ФГАОУ ВО «БФУ им. И. Канта», г. Калининград, Россия

[4] ФИРЭ им. В.А. Котельникова РАН, г. Фрязино, Московская область, Россия

[5] МИРЭА – Российский технологический университет, г. Москва, Россия

[6] ФГАОУ ВО «РУДН им. Патриса Лумумбы», г. Москва, Россия

[7] ГБУ «Геронтологический центр «Юго-Западный» Департамента труда и социальной защиты населения города Москвы», г. Москва, Россия

[8] ФГАОУ ВО Первый МГМУ им. И.М. Сеченова Минздрава России, г. Москва, Россия

[9] Академия постдипломного образования ФГБУ ФНКЦ ФМБА России, г. Москва, Россия

Цель. Исследование эффективности фотодинамической терапии (ФТД) с локальным введением Радахлорина при лечении типичной и атипичной кератоакантомы (тКА и аКА).

Материалы и методы. В 22 случаях тКА было проведено по одному сеансу ФДТ с внутриопухолевым введением Радахлорина в дозе 0,75 мг/см^3. Параметры облучения включали интенсивность 0,39 Вт/см^2 и мощность 50 Дж/см^2 при продолжительности сеанса 4 минуты. Аналогично в 14 случаях аКА применялся один сеанс ФДТ с той же дозой Радахлорина (0,75 мг/см^3), но с увеличенной мощностью до 300 Дж/см^2 при интенсивности 0,39 Вт/см^2 и продолжительности сеанса 25 минут.

Результаты. ФДТ с использованием Радахлорина показала высокую эффективность в лечении тКА и аКА. Интересно, что даже при наличии у тКА склонности к самопроизвольному исчезновению (инволюции) и возможных нарушений иммунитета ФДТ значительно ускоряет этот процесс излечения. В ходе исследования все 22 пациента с тКА были успешно вылечены. Среди 14 пациентов с аКА, прошедших ФДТ, у 10 (71 %) наблюдалось полное выздоровление без рецидивов в течение 6 месяцев – 2 лет. Это существенно превосходит показатели спонтанного регресса, который наблюдался лишь у 30 из 95 пациентов с аКА (32,3 %) и занимал гораздо больше времени (в среднем 20,33 недели против 17,2 дней после ФДТ). Кроме того, косметические результаты после ФДТ были удовлетворительными, в отличие от спонтанного регресса, который часто требовал дополнительной пластической коррекции.

Выводы. Отсутствие рецидивов заболевания в течение двух лет после ФДТ с Радахлорином свидетельствует об эффективности данного метода в лечении тКА и аКА.

ТРЕХСТУПЕНЧАТЫЙ КОНТРОЛЬ ФДТ ЗЛОКАЧЕСТВЕННЫХ НОВООБРАЗОВАНИЙ КОЖИ С ПОМОЩЬЮ УЛЬТРАЗВУКОВОЙ ДИАГНОСТИКИ

Мальцева Т.Е., Евенко С.С., Иванова В.Н.
Клиника «Центр эффективной медицины», г. Ставрополь, Россия

На фоне прогрессивно развивающихся методов лечения рака кожи (лекарственная терапия, лучевая терапия, хирургическое лечение) метод фотодинамической терапии (ФДТ) твердо занял свое место в лечении данной патологии. Метод ультразвуковой диагностики (УЗД) зарекомендовал себя как легкодоступный и безопасный. Благодаря УЗД, проводимой непосредственно перед сеансом, получаем дополнительные данные по размеру очага, наличию либо отсутствия признаков инвазии, признаков васкуляризации опухоли; через 1 час после сеанса и через 48 часов определяем признаки наличия (отсутствия) кровотока, изменения структуры тканей (эхоструктура и эхогенность), то есть мы внедряем дополнительную ступень контроля качества проведения ФДТ на всех этапах процедуры.

Цель. Изучить и определить эффективность ультразвуковой диагностики в качестве вспомогательного метода контроля ФДТ злокачественных новообразований (ЗНО).

Материалы и методы. Нами была сформирована фокус-группа из 5 пациентов разных возрастных категорий – от 48 лет до 88 лет – с ЗНО кожи различной локализации. Диагноз у всех пациентов был верифицирован цитологически, в сложных диагностических случаях у 2 пациентов диагноз был верифицирован гистологически. У 1 пациента экзофитный рост опухоли, у остальных – поверхностный (стелющийся) рост опухоли.

Результаты. Из 2 пациентов с экзофитным ростом опухоли признаки умеренного кровотока сохранялись через час, полностью исчезли через 48 часов. У 3 пациентов признаков кровотока не определялось по прошествии часа. При плановом осмотре всем 5 пациентам проводилось ультразвуковое исследование мягких тканей области поражения с определением признаков кровотока (100%-ое отсутствие).

Вывод. Метод ультразвуковой диагностики имеет место как дополнительный инструмент контроля качества проведения ФДТ.

СТРАТЕГИЯ ВЫБОРА МЕЖДУ ХИРУРГИЧЕСКИМ ЛЕЧЕНИЕМ И ФОТОДИНАМИЧЕСКОЙ ТЕРАПИЕЙ ПРИ БАЗАЛЬНОКЛЕТОЧНОМ РАКЕ КОЖИ ОБЛАСТИ ГОЛОВЫ И ШЕИ. КЛИНИЧЕСКИЙ ОПЫТ КНПЦ ИМ. Н.П. НАПАЛКОВА

Салпагаров Р.А.[1], Пивкина Т.В.[1], Гришачева Т. Г.[2]
[1]Санкт-Петербургский клинический научно-практический центр специализированных видов медицинской помощи (онкологический) имени Н.П. Напалкова, г. Санкт-Петербург, Россия
[2] Первый Санкт-Петербургский государственный медицинский университет им. академика И.П. Павлова Минздрава России, г. Санкт-Петербург, Россия

Базальноклеточный рак кожи (БКРК) является наиболее распространенной формой злокачественных новообразований кожи, и его заболеваемость продолжает неуклонно расти во всём мире. Особую клиническую значимость представляет область головы и шеи, поскольку до 97 % процентов случаев

приходится на данную локализацию. Лечение БКРК в этой анатомически сложной области сопряжено не только с необходимостью достижения радикального онкологического результата, но и с сохранением жизненно важных функций (зрение, слух, дыхание) и максимально возможного косметического эффекта, что имеет критическое значение для качества жизни пациентов.

Хирургическое лечение – золотой стандарт лечения. Однако при локализации опухоли на лице хирургическое вмешательство может приводить к значительным косметическим дефектам, функциональным нарушениям, а также требует сложной реконструктивной хирургии, что не всегда приемлемо для пациентов с сопутствующими заболеваниями, пожилого возраста или с множественными очагами поражения.

Фотодинамическая терапия (ФДТ) зарекомендовала себя как эффективный, малоинвазивный метод лечения поверхностных и некоторых форм узлового БКРК, особенно ценный при локализации на голове и шее.

В условиях наличия двух высокоэффективных, но различных по механизму действия, показаниям и противопоказаниям методов лечения отсутствие четких, клинически обоснованных критериев выбора между хирургическим лечением и ФДТ для конкретного пациента с БКРК области головы и шеи является серьезной проблемой. Решение о выборе метода зачастую принимается субъективно, исходя из опыта и предпочтений лечащего врача, доступности оборудования или пожеланий пациента.

Цель. Разработать клинически обоснованный алгоритм выбора между хирургическим лечением и фотодинамической терапией при базальноклеточном раке кожи области головы и шеи.

Материалы и методы. В исследование включены 816 пациентов, прошедших лечение в отделении опухолей головы и шеи в 2024 году по поводу базальноклеточного рака кожи. Из них 514 женщин (63 %), 302 мужчины (37 %) в возрасте от 28 до 101 года, ECOG 0-2. Среди пациентов с диагнозом БКРК 684 человека с I стадией, 129 пациентов со II стадией. 204 пациента (25 %) получили лечение методом ФДТ. В качестве фотосенсибилизаторов (ФС) использовали производные хлорина е6 (Радахлорин производства «РадаФарма», РФ; Фоторан е6, «Ранфарма», РФ) в концентрации 1 мг на кг веса пациента, препарат вводили внутривенно капельно на физиологическом растворе. Лазерное воздействие на опухоль осуществляли через 3 часа после введения ФС на лазерном аппарате «Лахта-Милон» (662 нм), световая доза – 180–350 Дж/см^2, плотность мощности – 0,2–0,4 мВт/см^2.

Результаты. Таким образом, выбор метода лечения БКРК в отделении опухолей головы и шеи КНПЦ им. Н.П. Напалкова основывается на комплексной оценке: гистологического подтипа опухоли (поверхностная, узловая форма), ее размеров и глубины инвазии, локализации очага, количества очагов, данных анамнеза (первичная/рецидивная), индивидуальных особенностей каждого пациента (возраст, коморбидность, желание пациента).

Выводы. Индивидуальный подход с учетом характеристик опухоли и пациента позволяет минимизировать риски и улучшить качество жизни пациентов с диагнозом «базальноклеточный рак кожи».

МЕТОД АНТИМИКРОБНОЙ ФОТОДИНАМИЧЕСКОЙ ТЕРАПИИ В КОМПЛЕКСНОМ ЛЕЧЕНИИ ПАЦИЕНТОВ С ХРОНИЧЕСКИМ ГИПЕРПЛАСТИЧЕСКИМ ЛАРИНГИТОМ

Курбанова Д.И., Романенко С.Г., Павлихин О.Г., Лесогорова Е.В., Красильникова Е.Н., Шадрин Г.Б.
ГБУЗ НИКИО им. Л.И. Свержевского ДЗМ, г. Москва, Россия

Цель. Повышение эффективности лечения пациентов с обострением хронического гиперпластического ларингита (ХГЛ) с использованием метода эндоларингеальной антимикробной фотодинамической терапии (аФДТ).

Материалы и методы. 48 пациентов с обострением ХГЛ были включены в исследование: 38 – с диффузной формой (34 без кератоза, 4 с кератозом), 10 – с ограниченной формой заболевания (7 с кератозом, 3 без кератоза). При микробиологическом исследовании у 36 (75 %) пациентов выявлена бактериальная флора (*Staphylococcus aureus*, *Klebsiella pneumoniae*, *Escherichia coli*, *Pseudomonas aeruginosa* и др.), у 12 (25 %) – грибковая (*Candida albicans* и др.). Всем пациентам проведен курс консервативной терапии, включающий эндоларингеальную аФДТ по оригинальной методике: 5 сеансов ФДТ на область голосовых складок с интервалом в 1–3 дня с использованием фотосенсибилизатора 2 мл 0,01 % водного раствора метиленового синего и лазера с длиной волны 660 ± 5 нм со световодом диффузионного типа с микролинзой на торце.

Результаты. У 37 пациентов без кератоза голосовых складок достигнута ремиссия воспалительного процесса и эрадикация микрофлоры. У 11 пациентов с кератозом голосовых складок на фоне ремиссии воспаления, очаги кератоза на голосовых складках стали более отграниченными, исчез воспалительный налет, что позволило провести им хирургическое лечение – микрохирургическое удаление очагов кератоза и измененных участков слизистой оболочки голосовых складок.

Выводы. Разработанный метод эндоларингеальной аФДТ наиболее эффективен у пациентов с диффузной формой ХГЛ, повышает эффективность

проводимого лечения пациентов с обострением ХГЛ, позволяет отличить очаги кератоза от воспалительного налета на голосовых складках и подготовить пациентов к последующему хирургическому лечению.

МЕСТО ФОТОДИНАМИЧЕСКОЙ ТЕРАПИИ В ЛЕЧЕНИИ ИНТРАЭПИТЕЛИАЛЬНОЙ НЕОПЛАЗИИ ВУЛЬВЫ И ВЛАГАЛИЩА. КЛИНИЧЕСКИЕ НАБЛЮДЕНИЯ

Шаповалова Е.А., Шкарупа И.А., Хачатурян А.Р., Савина А.А.
Клиника высоких медицинских технологий им. Н.И. Пирогова СПбГУ, г. Санкт-Петербург, Россия

Цель. Частота встречаемости влагалищной и вульварной интраэпителиальных неоплазией (VaIN и uVIN) имеет неуклонную тенденцию к увеличению, что связано с широкой распространенностью инфицирования вирусом папилломы человека (ВПЧ) и его персистенцией. При этом традиционные хирургические методы лечения имеют ряд ограничений при данных патологиях и не воздействуют на их этиологический фактор – ВПЧ. Целью нашего исследования была оценка эффективности и безопасности фотодинамической терапии (ФДТ) в лечении VaIN и VIN тяжелой степени (HSIL).

Материалы и методы. Проведен анализ медицинской документации 4 пациенток, обратившихся в клинику СПбГУ в период с 2023 по 2025 год с гистологически подтвержденным диагнозом HSIL влагалища (n = 2) и вульвы (n = 2). Пациенткам была выполнена ФДТ с использованием фотосенсибилизатора хлоринового ряда (Радахлорин), который вводили внутривенно с расчетом 1 мг/кг массы тела. Облучение проводили с помощью аппарата «Лахта-Милон» с длиной волны лазерного излучения 662 нм в непрерывном режиме. Плотность энергии составляла 150–250 Дж/см^2 в зависимости от клинического случая и особенностей расположения очага поражения. Контрольное исследование после ФДТ включало выявление ДНК вирусов папилломы человека высокого канцерогенного риска (ВПЧ ВКР), а также цитологическое исследование мазков с купола влагалища (шейки матки при сочетанном поражении). В случае неоплазии вульвы оценка эффективности терапии основывалась на данных мазка на ВПЧ ВКР и вульвоскопии. При наличии «подозрительных» участков на коже вульвы выполнялась биопсия с гистологическим исследованием.

Результаты. Клинико-анамнестические данные и результаты ФДТ при последующем наблюдении изучаемых пациенток с VaIN и uVIN представлены в табл. 1 и 2 соответственно.

Таблица 1

№	Возраст	Диагноз	ФДТ	Наблюдение
				3 мес.
1	48	ВПЧ 16 тип; VaIN 3	№ 3	ВПЧ 16 тип; NILM
2	66	ВПЧ 16 тип; VaIN 2-3	№ 2	ВПЧ негатив; VaIN 1

Таблица 2

№	Возраст	Диагноз	ФДТ	Наблюдение
				3 мес.
1	26	ВПЧ 16; uVIN 2-3 + CIN 1	№ 1	ВПЧ негатив; вульвоскопически – очаг 5 мм, гистологически – VIN 1
2	39	ВПЧ 16; uVIN 3	№ 1	ВПЧ негатив; вульвоскопически – норма

За период наблюдения не было получено данных об осложнениях, включая стеноз влагалища, диспареунию, повреждение смежных органов, формирование свищей.

Выводы. ФДТ – высокотехнологичный метод лечения ВПЧ-ассоциированных интраэпителиальных неоплазий вульвы и влагалища, позволяющий добиться хорошего косметического эффекта и сохранить качество жизни пациенток. Данные клинические наблюдения иллюстрируют тенденцию, что для достижения стойкого регресса VaIN, вероятно, необходимо многокурсовое воздействие. Однако необходимы дальнейшие долгосрочные наблюдения для оценки отсроченного лечебного эффекта.

РОЛЬ ФОТОДИНАМИЧЕСКОЙ ТЕРАПИИ В ЛЕЧЕНИИ НОВООБРАЗОВАНИЙ ЖЕНСКИХ ПОЛОВЫХ ОРГАНОВ

Александрова Е.Г., Каганов О.И., Щукин В.Ю.
ГБУЗ «Самарский областной клинический онкологический диспансер»

Цель. Анализ результатов фотодинамической терапии (ФДТ) предраковых заболеваний и начальных форм рака женских половых органов.

Материалы и методы. За период с ноября 2023 по декабрь 2024 года на базе отделения онкогинекологии ГБУЗ СОКОД методом ФДТ пролечено 27 пациенток в возрасте от 33 до 84 лет. Из них 16 пациенток с диагнозом CIN3/c-r in situ. Также пролечено 7 пациенток с диагнозом «интраэпителиальная неоплазия культи влагалища высокой степени после радикального лечения по поводу CIN3 или рака шейки матки 0–1 стадий». Минимальным объемом операции являлась экстирпа-

ция матки, максимальным – операция типа Вертгейма. Также были пролечены 4 пациентки с диагнозом «базальноклеточный рак вульвы и промежности». В исследование включались пациентки с гистологически верифицированными цервикальными интраэпителиальными дисплазиями 2–3 степени, интраэпителиальным поражением культи влагалища высокой степени и базальноклеточным раком вульвы и промежности. В работе использовался фотосенсибилизатор (ФС) хлоринового ряда Радахлорин производства ООО «Рада-Фарма», Россия. Расчет дозы ФС производился по формуле с учетом необходимой концентрации 1 мг/кг массы тела. Препарат вводился внутривенно капельно в течение 30 минут. Через 180 минут проводилась флуоресцентная диагностика для визуализации очагов поражения. На следующем этапе пораженные участки облучались светом волны определенной длины с использованием световодов и лазера «Лахта-Милон», г. Санкт-Петербург.

Результаты. Контроль лечения проводился через 3 месяца после проведения ФДТ и включал в себя жидкостную цитологию и тест на вирус папилломы человека (ВПЧ). У 100 % пациенток при контрольном цитологическом обследовании не выявлено признаков интраэпителиального поражения, и у 15 пациенток зафиксирован отрицательный тест на ВПЧ. У 1 пациентки выявлено снижение концентрации ВПЧ (продолжена противовирусная терапия по месту жительства). Все пациентки, пролеченные по поводу базальноклеточного рака вульвы и промежности, находятся на диспансерном наблюдении в поликлинике ГБУЗ СОКОД без признаков рецидива на данный момент.

Выводы. Фотодинамическая терапия – высокоэффективный метод лечения заболеваний женских половых органов, который позволяет проводить органосохранное лечение в группе пациенток детородного возраста, не приводя к деформации шейки матки, оказывать воздействие на главный этиологический фактор риска развития диспластических изменений, а также расширяет возможности лечения пациенток с тяжелой сопутствующей патологией, имеющей высокие риски оперативного лечения.

ФОТОДИНАМИЧЕСКАЯ ТЕРАПИЯ У ЖЕНЩИН С ДИСПЛАЗИЕЙ ШЕЙКИ МАТКИ НА ФОНЕ ОСЛАБЛЕННОЙ ИММУННОЙ СИСТЕМЫ

Смаилова С.Б.[1], Шаназаров Н.А.[1], Зинченко С.В.[2], Гришачева Т.Г.[3], Сальмаганбетова Ж.Ж.[1], Сейтбекова К.С.[1]

[1] Больница медицинского центра управления делами Президента Республики Казахстан, г. Астана, Республика Казахстан

[2] Казанский федеральный университет, г. Казань, Республика Татарстан, Россия

[3] Первый Санкт-Петербургский государственный медицинский университет им. академика И.П. Павлова, г. Санкт-Петербург, Россия

По данным КазНИИОР РК за 2023 год, рак шейки матки (РШМ) занимает второе место по смертности у женщин после рака молочной железы. Основной причиной развития РШМ является персистенция высокоонкогенного типа вируса папилломы человека (ВПЧ) в гениталиях. При полноценном функционировании иммунной системы происходит успешная элиминация ВПЧ из организма в 90 % случаев. Однако у женщин с ослабленной иммунной системой возможен рецидив дисплазии шейки матки (CIN) даже после хирургического вмешательства, что увеличивает риск развития РШМ. Для оценки иммунного статуса используют показатель соотношения Т-лимфоцитов CD4+ и CD8+ в периферической крови, где значение менее 1,5 свидетельствует о подавленной иммунной функции. Исследования показывают, что у пациентов с более тяжелыми формами дисплазии шейки матки отмечается снижение этого соотношения.

Цель. Изучить изменение показателя соотношения CD4+/CD8+ у женщин с ВПЧ-ассоциированной дисплазией шейки матки и ослабленным иммунитетом через год после проведения фотодинамической терапии, а также оценить терапевтические исходы и связь между иммунологическими изменениями и клиническими результатами.

Материалы и методы. Проведен ретроспективный анализ 151 амбулаторной карты пациентов с ВПЧ-ассоциированной CIN, проходивших лечение в центре фотодинамической терапии (ФДТ) БМЦ УДП РК в 2023–2024 годах. Средний возраст составил 36,1 ± 4,8 года. Из них диагностированный по цитологии CIN: LSIL – 125 женщин (83 %), HSIL – 26 женщин (17 %) и наличие как минимум одного высокоонкогенного типа ВПЧ.

Все участницы были отрицательны на ВИЧ, не беременны и не кормили грудью, не принимали иммунодепрессанты и кортикостероиды.

Результаты. Из отобранных 143/151 медицинских карт (у 8 пациентов неполные данные анализов) исходное соотношение $CD4^+/CD8^+$ ниже референсных значений (1,5–2,0) зафиксированы у 56/143 (37 %) женщин, со средним значением 1,03 (ДИ 0,64;1,45). Через год после ФДТ у данной когорты получены следующие результаты: у 36/56 (64,3 %) отмечена положительная динамика: соотношение $CD4^+/CD8^+$ повысилось до референсных значений; у 43/47 (91 %) с LSIL и у 8/9 (89 %) с HSIL излечение от CIN с полной элиминацией ВПЧ.

У 20/56 (35,7 %) среднее значение соотношения $CD4^+/CD8^+$ выросло до 1,13 ± 0,13, но всё же оставалось ниже допустимых значений. Безуспешное лечение 5 пациентов, контрольные цитологические результаты которых вновь показали LSIL – 4/47

(9 %), HSIL – 1/9 (11 %), отмечено в когорте пациентов с низким уровнем соотношения $CD4^+/CD8^+$ после ФДТ.

Выводы. У женщин с низким уровнем $CD4^+/CD8^+$ после ФДТ существует повышенный риск рецидива CIN, что требует регулярного цитологического наблюдения и активного контроля для своевременного выявления возможных рецидивов.

ВНЕДРЕНИЕ ФОТОДИНАМИЧЕСКОЙ ТЕРАПИИ ДЛЯ ЛЕЧЕНИЯ ЗНО КОЖИ НА БАЗЕ РОКОД: ВЫЗОВЫ И РЕШЕНИЯ ДЛЯ НАЧИНАЮЩЕГО СПЕЦИАЛИСТА

Носов Т.А.[1], Зайцев М.Б.[1], Буданов А.Н.[1], Гришачева Т.Г.[2]

[1] ГБУ Рязанский областной клинический онкологический диспансер, г. Рязань, Россия

[2] Первый Санкт-Петербургский государственный медицинский университет им. академика И.П. Павлова, г. Санкт-Петербург, Россия

Немеланомный рак кожи (НМРК), который включает базальноклеточный рак кожи (БКРК) и плоскоклеточный рак кожи (ПКРК), в России традиционно является одним из наиболее распространенных видов злокачественных новообразований. Рязанская область в этом отношении не является исключением и отражает общие тенденции по стране.

Основным методом лечения НМРК в Рязанском областном клиническом онкологическом диспансере (РОКОД) является хирургия. С 2024 года в отделении опухолей головы и шеи начали внедрять такой метод лечения, как фотодинамическая терапия (ФДТ).

Цель. На основе анализа полученного опыта применения фотодинамической терапии в РОКОД в лечении НМРК выявить типичные ошибки и практические трудности, с которыми сталкиваются начинающие специалисты при внедрении методики, для формирования рекомендаций по оптимизации процесса ФДТ.

Материалы и методы. На сегодняшний день в РОКОД на диспансерном учете с НМРК состоит 4752 человека: женщин – 2713 и мужчин – 2039. Более высокие показатели по заболеванию среди женщин связаны с более частым обращением к врачу. Начиная с января 2025 года в РОКОД проведено лечение методом ФДТ у 21 больного в возрасте от 47 лет до 91 года.

Протокол ФДТ подразумевает введение фотосенсибилизатора (ФС) Радахлорина («Рада-Фарма», РФ) в концентрации 1 мг/кг за три часа до фотоактивации. На предварительном этапе проводится флуоресцентная диагностика (ФД) с помощью светодиодного излучателя АФС («Полироник», РФ) с длиной волны 405 нм и желтого светофильтра для определения границ патологического участка. Фотодинамическое воздействие проводили с помощью лазерного аппарата «Лахта-Милон» («Квалитек», РФ) 662 нм и оптического инструмента для наружного облучения – макролинзы («Полироник», РФ) диаметром 10 мм. Плотность мощности не превышала 400 мВт/см^2; плотность энергии составляла от 180 до 350 Дж/см^2.

Оценка результата проводилась через 3 месяца; эффективность оценивали дерматоскопически, при необходимости проводилась биопсия материала.

Результаты. Всем пациентам ФДТ проводилась однократно как единственный метод лечения. У 17 пациентов зарегистрирована полная резорбция опухоли, в зоне фотоактивации наблюдается рубцовая ткань. Еще 3 пациентов находятся в стадии эпителизации. Рецидив заболевания за период наблюдения отмечен 1, по слизистой верхней губы, при проведении ФДТ данная зона не облучалась, фотодиагностика отрицательная. Пациентка прооперирована.

Анализ клинических случаев позволил качественно улучшить применение методики, выделил и изолировал ошибки на этапе расчетов, подготовки применения метода.

Выводы.

1. Расчет доз света необходим в каждом конкретном случае с учетом особенностей: локализации, размеров, формы рака.
2. Обязателен контроль распределения света, перпендикулярности, исключение препятствий на пути следования лазерного излучения, в том числе физиологических, таких как морщины, волосы.
3. Желательно максимальное экранирование окружающих тканей от воздействия отраженного света.
4. Недопустимо сдавливание облучаемых тканей макролинзой.

ВОЗМОЖНОСТИ ПРОВЕДЕНИЯ ФОТОДИНАМИЧЕСКОЙ ТЕРАПИИ ПРИ ЛЕЧЕНИИ ОПУХОЛЕЙ ПОЛЫХ ОРГАНОВ

Камалетдинов И.Ф.[1], Иванов А.И.[2]

[1] КГМА – филиал ФГБОУ ДПО РМАНПО Минздрава России, г. Казань, Республика Татарстан, Россия

[2] ГАУЗ «Республиканский клинический онкологический диспансер МЗ РТ им.профессора М.З. Сигала», г. Казань, Республика Татарстан, Россия

Фотодинамическая терапия (ФДТ) является современным методом лечения опухолей различных локализаций, основанным на применении двух компонентов: фотосенсибилизатора и света с определенной длиной волны. Комбинация этих двух компонентов запускает каскад фотохимических реакций, которые в конечном итоге приводят к гибели клеток в месте светового облучения. Таким образом, метод ФДТ можно применять при лечении опухолей любых

локализаций, куда возможно осуществить доставку фотосенсибилизатора и подведение источника света как с паллиативной целью, так и по радикальной программе.

Цель. Проанализировать эффективность применения метода ФДТ в лечении опухолей полых органов с использованием эндоскопической ассистенции.

Материалы и методы. В ходе исследования с 2019 по 2023 год на базе ГАУЗ РКОД МЗ РТ им. профессора М.З. Сигала проведено 68 сеансов ФДТ у пациентов с верифицированным диагнозом ЗНО полых органов.

Результаты. При локализации опухолей в полых органах методика ФДТ применялась в тех случаях, когда по каким-либо причинам радикальное хирургическое и/или лучевое лечение пациентам не показано. ФДТ применялась с целью как локального контроля заболевания, так и проведения реканализации их просвета. В некоторых случаях, в случае ЗНО in situ, метод ФДТ позволил добиться стойкой ремиссии на протяжении 1–1,5 лет.

Выводы. ФДТ является эффективным методом локального воздействия на опухоль, который может применяться в клинической практике врача-онколога с лечебной целью как по радикальной программе, так и в качестве паллиативного метода воздействия. Учитывая крайне узкие противопоказания к его применению, метод ФДТ может применяться даже у тех пациентов, кому по какой-либо причине противопоказано проведение радикального хирургического лечения и/или лучевого воздействия.

АНТИМИКОБАКТЕРИАЛЬНЫЕ ЭФФЕКТЫ ФДТ С МЕТИЛЕНОВЫМ СИНИМ У БОЛЬНЫХ С ВИЧ-АССОЦИИРОВАННЫМ ТУБЕРКУЛЁЗОМ ПЕРИФЕРИЧЕСКИХ ЛИМФАТИЧЕСКИХ УЗЛОВ

Никонов С.Д.[1,2,3], Бредихин Д.А.[3], Чурсинов Р.И.[2], Якушева Т.В.[2], Слободин Д.Г.[2]

[1] ГБУЗ НСО Государственная областная Новосибирская клиническая туберкулёзная больница, г. Новосибирск, Россия

[2] Новосибирский НИИ туберкулёза МЗ РФ, г. Новосибирск, Россия

[3] ГОУ Новосибирский государственный университет, г. Новосибирск, Россия

По данным ВОЗ, основными препятствиями в борьбе с туберкулёзом (ТБ) являются множественная лекарственная устойчивость (МЛУ) микобактерий туберкулёза (МБТ) и ТБ с ВИЧ-инфекцией. В 2024 году в России доля больных ТБ с ВИЧ увеличилась до 25,5 % за счет форм ТБ с МЛУ, диссеминированного ТБ легких (ДТЛ) и туберкулёза периферических лимфатических узлов (ТПЛУ). Ввиду затратности лечения МБТ с МЛУ и недостаточного проникновения химиопрепаратов в пораженные лимфатические узлы (ЛУ), необходимы более эффективные технологии уничтожения МБТ в компартменте ЛУ.

Цель. Оценить антимикобактериальную эффективность фотодинамической терапии (ФДТ) с метиленовым синим у больных с ВИЧ-ассоциированным ТПЛУ.

Материалы и методы. ФДТ применяли у 10 пациентов в возрасте 24–44 лет с ТПЛУ, осложнившим течение ДТЛ (n = 7), инфильтративного ТБ легких (n = 2) и с рецидивом ТПЛУ (n = 1). Лимфаденит имел шейную, надключичную и аксиллярную локализацию. Преобладали лица женского пола (n = 7). ВИЧ IVБ стадии имели 8 больных. Возбудитель ТБ обладал МЛУ (n = 4) и рифампицин-резистентностью (n = 2). ФДТ ТПЛУ выполняли после фотосенсибилизации пораженных ЛУ раствором метиленового синего 0,01 % интранодулярным введением, инстилляцией в полость тубабсцесса и аппликацией стенок вскрытого тубабсцесса. Через 20 мин облучали пораженные ЛУ, тубабсцессы светом красного диапазона (λ = 662 нм) от лазера «Лахта-Милон» (ООО «Квалитек», г. Москва) 2 Вт до плотности световой дозы на коже 100 Дж/см^2 или энергией светодиодного генератора «Латус-Т Маска» (ООО «Аткус», г. Санкт-Петербург) в диапазоне длин волн 650–675 нм при 0,1 Вт/см^2 и T = 20 мин с кратностью 3 раза в неделю до 10 процедур. Наличие МБТ в ЛУ оценивали методами микроскопии, ПЦР ДНК МБТ, бакпосевов на жидких и плотных средах.

Результаты. После курса ФДТ состоялась элиминация МБТ из всех леченых очагов туберкулёза, что подтверждено отсутствием кислотоустойчивых микобактерий при микроскопии и прекращением роста МБТ на жидких и плотных питательных средах.

Выводы. ФДТ с метиленовым синим оказывает локальные антимикобактериальные эффекты при туберкулёзе периферических лимфатических узлов вне зависимости от ВИЧ-статуса и лекарственной устойчивости возбудителя туберкулёза.

РЕЗУЛЬТАТЫ ПРИМЕНЕНИЯ МЕТОДА ФОТОДИНАМИЧЕСКОЙ ТЕРАПИИ ПРИ ОПУХОЛЕВОМ ПОРАЖЕНИИ ПИЩЕВОДА

Мельникова В.Н., Росинский С.В., Тимошенко В.О.

КГБУЗ «Красноярский краевой клинический онкологический диспансер им. А.И. Крыжановского», г. Красноярск, Россия

Цель. Улучшение результатов паллиативного лечения больных с местнораспространенными формами рака пищевода (РП) и оценка эффективности фотодинамической терапии (ФДТ) в качестве самостоятельного метода лечения у пациентов с ограниченными формами РП и остаточными опухолями пищевода после химиолучевой терапии (ХЛТ).

Материалы и методы. С января 2022 по май 2025 г. эндоскопическая ФДТ была проведена 23 пациентам 51–85 лет (17 мужчин и 6 женщин) с РП. У всех пациентов диагноз подтвержден морфологически, пациенты были разделены на две группы. В первую вошли 3 больных с ранним раком пищевода и 5 пациентов с резидуальной опухолью пищевода после ХЛТ, имеющие противопоказания к радикальному хирургическому лечению или в случае отказа от него; ФДТ в данной группе применяли в качестве самостоятельного метода лечения. Во вторую группу вошли 15 пациентов с местнораспространенной формой рака пищевода, которым ФДТ была проведена с целью паллиативного лечения. Перед началом ФДТ внутривенно капельно вводили Радахлорин в дозе 0,6–0,8 мг/кг. Через 2,5 часа начинали сеанс ФДТ, используя лазер с длиной волны 662 нм (прибор «Лахта-Милон»). Световая доза составляла 150–300 Дж/см^2.

Результаты. В первой группе у 6 пациентов в результате ФДТ получена полная регрессия опухоли, 2 пациента находятся в процессе лечения ввиду частичной регрессии опухоли. Во второй группе пациентов эффект оценивался как полное или частичное восстановление просвета пищевода. Полное восстановление просвета было отмечено у 9 пациентов (1см и более после реканализации). Частичное восстановление просвета пищевода отмечено у 6 пациентов (до 0,6–0,8 см).

Выводы. Эндоскопическая ФДТ может быть использована в качестве эффективного паллиативного метода лечения РП, что в дальнейшем улучшает качество жизни данной категории пациентов. ФДТ является методом выбора при раке верхних отделов пищевода во избежание нежелательных ощущений у пациента либо может применяться при опухолевых стенозах, где имеется высокий риск миграции стента. Наш опыт показывает, что применение ФДТ позволяет достичь полной регрессии опухолевых тканей как при ранних формах РП, так и для деструкции остаточной опухоли после ХЛТ.

ЛЕЧЕНИЕ МЕСТНОРАСПРОСТРАНЕННОГО РАКА КОЖИ МЕТОДОМ ФОТОДИНАМИЧЕСКОЙ ТЕРАПИИ В АМУРСКОМ ОБЛАСТНОМ ОНКОЛОГИЧЕСКОМ ДИСПАНСЕРЕ Г. БЛАГОВЕЩЕНСКА

Юркова Н.А., Лакиза Е.А.
ГАУЗ АО «Амурский областной онкологический диспансер», г. Благовещенск, Амурская область, Россия

Онкологические заболевания являются второй (после болезней системы кровообращения) причиной смерти в мире. Рак кожи (РК) занимает 5 позицию и составляет около 1,2 млн случаев заболевания в год. В Российской Федерации ежегодно регистрируется более 600 тыс. новых злокачественных новообразований (ЗНО). Рак кожи находится на 2 месте, абсолютное число заболевших превышает 60 тысяч человек.

Заболеваемость злокачественными новообразованиями в Амурской области имеет тенденцию к постоянному росту. За последние 10 лет отмечается рост заболеваемости злокачественными новообразованиями. ЗНО кожи относятся к опухолям так называемых «визуальных локализаций» и должны быть осмотрены врачом или фельдшером, специалистом смотрового кабинета ежегодно.

Материалы и методы. Основными особенностями Амурской области являются особые географические условия, а именно большая протяженность, наличие на территории области труднодоступных районов Крайнего Севера и приравненных к ним местностей, территориальная и транспортная удаленность, низкая плотность населения (2,13 человек на 1 кв. м).

В 2024 г. в Амурской области на диспансерном учете состояло 3161 больной раком кожи. Имеются гендерные особенности ЗНО кожи в Амурской области: мужчины – 1163 (36,8 %), женщины – 1998 (63,2 %). Данная ситуация аналогична общероссийской. У женщин РК занимает 2 место, у мужчин – 3 место в общей структуре ЗНО.

Результаты. Фотодинамическая терапия (ФДТ) – современный, нанотехнологичный, щадящий и высокоэффективный метод лечения предраковых и онкологических заболеваний. Основные методы лечения БКР кожи: хирургический, близкофокусная рентгенотерапия (БФРТ), дистанционная лучевая терапия. С 2022 г. в отделении опухолей молочной железы и кожи активно используется фотодинамическая терапия. В сравнении с вышеперечисленными методами лечения у ФДТ есть ряд значимых преимуществ: метод бесконтактный; в большинстве случаев не требует анестезиологической седации; имеет выраженный косметический эффект – нет переноса лоскутов и смещения тканей, как при оперативном методе, белого атрофического рубца с инъекцией мелкими сосудами, как при БФРТ; локальность и селективность воздействия; возможность многократного повторения процедур; возможность послойной обработки опухоли; возможность сочетания с другими методами лечения.

Выводы. ФДТ с каждым годом всё шире внедряется в повседневную клиническую практику. Является высокоэффективным и в то же время щадящим методом лечения опухолей кожи, позволяющим добиться выраженного косметического эффекта после лечения даже при местнораспространенном раке кожи без травматизации окружающих тканей, особенно это важно для области лица, шеи. ФДТ активно вошла в методики лечения в Амурском областном диспансере. Несмотря на далекое расположение Амурской области от столицы нашей

родины, наши врачи активно применяют передовые методы лечения опухолей.

СОЧЕТАНИЕ ТРАНСУРЕТРАЛЬНОЙ РЕЗЕКЦИИ МОЧЕВОГО ПУЗЫРЯ С ФОТОДИНАМИЧЕСКОЙ ТЕРАПИЕЙ ПРИ ЛЕЧЕНИИ НЕМЫШЕЧНО-ИНВАЗИВНОГО РАКА МОЧЕВОГО ПУЗЫРЯ

Юров М.А., Ложкин В.В., Зарипов М.М., Стрельченко О.В.
ФГБУЗ «Сибирский окружной медицинский центр ФМБА России», г. Новосибирск, Россия

Цель. Снижение частоты рецидивов при немышечно-инвазивном раке мочевого пузыря после эндоскопических вмешательств за счет интраоперационного применения фотодинамической терапии (ФДТ).

Материалы и методы. Всем пациентам проводилась внутривенная инфузия раствора фотосенсибилизатора Радахлорина из расчета 1 мг/кг на 250 мл физиологического раствора за 180 минут до вмешательства. После выполнения трансуретральной резекции (ТУР) мочевого пузыря проводилось облучение зон резекции через рабочий канал оптического обтуратора резектоскопа световодом с микролинзой. ФДТ проводилась на аппарате «Лахта-Милон» с длиной волны 662 нм, с выходной мощностью светового потока 2 Вт с целью получения плотности световой энергии 300 Дж/см^2. Расчет времени экспозиции для микролинзы проводился по формуле: $t = E \times S/P$, где t – время экспозиции; E – эффективная доза световой энергии (Дж/см^2); S – площадь поверхности опухоли (см^2); P – мощность на конце световода (Вт). Время экспозиции микролинзы – от 2 до 12 минут. Пребывание пациента в затемненной палате с учетом сроков выведения фотосенсибилизатора из организма – 24 часа. Результаты лечения оценивались в течение 2-х лет при контрольных явках на цистоскопию через каждые 3 месяца.

Результаты. Оценены результаты лечения 112 пациентов в возрасте от 34 до 90 лет. В 42 случаях выявлено полифокальное поражение, 70 случаев – солитарный опухолевый рост с размером опухолей от 0,5 до 2,0 см (расположенных преимущественно по задней стенке мочевого пузыря). При последующем наблюдении отмечено безрецидивное течение заболевания у 78,2 % пациентов. Рецидив опухолевого процесса выявлен у 21,8 % пациентов. В послеоперационном периоде явления дизурии после удаления катетера отмечены не были.

Выводы. Сочетание трансуретральной резекции мочевого пузыря с фотодинамической терапией при немышечно-инвазивном раке мочевого пузыря является безопасным вмешательством, снижающим частоту рецидивирования опухолевого процесса как у пациентов с солитарным опухолевым поражением, так и у пациентов с полифокальным поражением мочевого пузыря.

ОПЫТ ИСПОЛЬЗОВАНИЯ ФОТОДИНАМИЧЕСКОЙ ТЕРАПИИ В ЛЕЧЕНИИ НЕМЫШЕЧНО-ИНВАЗИВНОГО РАКА МОЧЕВОГО ПУЗЫРЯ

Гураль А.К., Грищенко М.Ю., Жариков В.Е.
ГБУЗ Кузбасский клинический онкологический диспансер им. М.С. Раппопорта, г. Кемерово, Россия

Согласно сведениям Международного агентства по изучению рака (МАИР), в 2022 году рак мочевого пузыря занимал 9 место по уровню заболеваемости (614 298 случаев). Ежегодно во всем мире от рака мочевого пузыря умирает 220 596 человек. На основании сведений, опубликованных в справочнике ФГБУ «НМИЦ радиологии» Минздрава России «Состояние онкологической помощи населению России в 2024 году», в России в 2024 году зарегистрировано 14 933 новых случаев рака мочевого пузыря с индексом накопления контингентов 8,2 (с постепенным снижением в 5-летней динамике), а также с увеличением числа злокачественных новообразований, выявленных на I стадии, – с 41,3 % (2014 год) до 60,3 % (2024 год). Больные с раком мочевого пузыря вошли в число онкологических нозологий с наибольшим удельным весом в группу пациентов, наблюдавшихся 5 лет и более, – 2,9 % (2024 год). Прирост заболеваемости для обоих полов за последние 10 лет составил 28,3 %.

В Томской области в 2024 году количество пациентов, состоявших на учете с диагнозом «рак мочевого пузыря», составило 1049 человек. В свою очередь, в вышеуказанном регионе в 2024 году число случаев впервые зарегистрированного рака мочевого пузыря – 173, из них выявлено на I стадии 46,8 %, на II стадии – 23,7 %. Зафиксированные показатели свидетельствуют о необходимости применения современных высокоэффективных методик лечения данной группы пациентов, что позволит внести вклад в повышение уровня 5-летней выживаемости и снижение одногодичной летальности в общей структуре всех онкологических заболеваний.

Золотым стандартом лечения немышечно-инвазивного рака мочевого пузыря является сочетание трансуретральной резекции с внутрипузырной терапией вакциной БЦЖ или цитостатическими препаратами (доксорубицин).

Цель. Разработать и внедрить в клиническую практику методику лечения немышечно-инвазивного рака мочевого пузыря с использованием фотодинамической диагностики и терапии (далее – ФДД и ФДТ).

Материалы и методы. В исследование включены 200 пациентов с морфологически подтвержденным диагнозом: рак мочевого пузыря, Та и Т1, разделенные на две группы. В контрольную группу вошли 100 пациентов с уротелиальной карциномой степени G1 и G2, размерами новообразований от 40 мм, с одиночным поражением слизистой. Всем пациентам выполнена трансуретральная резекция с внутрипузырным введением доксорубицина.

В исследуемую группу вошли 100 пациентов с идентичным диагнозом, у которых лечение дополнительно включало фотодинамическую терапию. Метод заключается в двухэтапном лечении: на первом этапе внутривенно вводится фотосенсибилизатор Радахлорин в дозе 0,8–1 мг/кг массы тела, на втором этапе осуществляется первичная фотодинамическая диагностика и терапия опухоли путем воздействия на нее длинноволновым красным светом с длиной волны 662 нм, мощностью 3 Вт и световой энергией от 150 до 300 Дж/см^2 длительностью от 2 до 30 минут. Спустя 96 часов 100 % пациентам выполняется трансуретральная резекция опухолей мочевого пузыря.

Результаты. В течение 36 месяцев наблюдения за группами пациентов получены следующие результаты лечения. В исследуемой группе при использовании ФДД в 24,3 % случаев выявлен рецидив опухоли в течение года, а в 85,7 % случаев отсутствовал рецидив рака мочевого пузыря в течение первого года, тогда как в контрольной группе наличие безрецидивного одногодичного периода отмечено только у 53 % пациентов.

Выводы. Промежуточные итоги клинического исследования свидетельствуют о необходимости проспективного изучения ФДД и ФДТ и дополнительного включения 3-й исследуемой группы пациентов, получающих внутрипузырную терапию вакциной БЦЖ, с целью определения показателей рефрактерности (прогрессирования, персистирования) и рецидивности рака мочевого пузыря к исследуемым видам специализированного лечения. Дополнительно требуется оценка одногодичной летальности и порога пятилетней выживаемости в клинических группах, что позволит судить об уровне эффективности методик лечения в сравнении с контрольной группой.

ПРИМЕНЕНИЕ ИНДУКЦИОННОЙ ФОТОХИМИОТЕРАПИИ ДЛЯ ЛЕЧЕНИЯ ПАЦИЕНТОВ С ВПЧ-НЕГАТИВНЫМ МЕСТНОРАСПРОСТРАНЕННЫМ ПЛОСКОКЛЕТОЧНЫМ РАКОМ ОРГАНОВ ГОЛОВЫ И ШЕИ

Мамедова А.Т.[1], Решетов И.В.[1], Ширяев А.А.[1], Агакина Ю.С.[1], Писарева Т.Н.[1], Куликов Т.С.[1], Узунова С.Х.[1], Воробьева С.О.[1], Егорова А.Ю.[1], Уденеев А.М.[2,3], Эфендиев К.Т.[3,4], Лощенов М.В.[3], Лощенов В.Б.[3,4]

[1] ФГАОУ ВО Первый МГМУ им. И.М. Сеченова Минздрава России, г. Москва, Россия

[2] Городская клиническая больница им. С.С. Юдина, г. Москва, Россия

[3] Национальный исследовательский ядерный университет МИФИ, г. Москва, Россия

[4] Институт общей физики им. А.М. Прохорова РАН, г. Москва, Россия

Цель. Оценка эффективности и безопасности применения комбинированной фотохимиотерапии у пациентов с ВПЧ-негативным местнораспространенным плоскоклеточным раком головы и шеи в качестве индукционного лечения.

Материалы и методы. В исследовании на базе Университетской клинической больницы № 1 Сеченовского университета участвовали 30 пациентов с верифицированным ВПЧ-негативным плоскоклеточным раком органов головы и шеи, ранее не получавших специфического противоопухолевого лечения рака следующих локализаций: рак языка (n = 10), рак дна полости рта (n = 10), рак гортани (n = 5), рак ротоглотки (n = 5). Пациенты получили в качестве индукционного лечения 3 курса фотодинамической терапии (ФДТ) с фотосенсибилизаторами хлоринового ряда + 3 курса платиносодержащей полихимиотерапии в режиме TPF (доцетаксел 75 мг/м^2 + цисплатин 75 мг/м^2 + 5-фторурацил 1000 мг/м^2 в сутки – 96 ч инфузия). ФДТ проводилась с помощью лазера с волоконным выводом излучения ЛФТ-02-БИОСПЕК; флуоресцентная диагностика с целью обнаружения и уточнения границ образований, а также контроль фотовыгорания осуществлялись с помощью эндоскопической двухканальной флуоресцентной видеосистемы, возбуждающей флуоресценцию с помощью лазерного излучения с длиной волны 635 нм и обеспечивающей количественную оценку интенсивности флуоресценции в выбранных точках в режиме реального времени. Интервал между курсами составлял 21–28 дней. По завершении запланированного лечения проводилось контрольное инструментальное обследование с последующим обсуждением клинического случая на мультидисциплинарном консилиуме, решением вопроса о хирургическом лечении. При гистологическом исследовании операционного материала проводилась оценка степени лечебного патоморфоза.

Результаты. При контрольном обследовании у пациентов, получивших предложенное лечение, наблюдалась регрессия опухоли, позволившая выполнить органосохраняющие операции. При гистологическом исследовании операционного материала отмечен лечебный патоморфоз II–IV степени у всех пациентов.

Выводы. Первый опыт применения комбинированного лечения с использованием ФДТ и полихимиотерапии показал достойный результат в лечении пациентов с ВПЧ-негативным раком головы и шеи.

ИЗМЕНЕНИЯ ИММУННОГО ОТВЕТА У ПАЦИЕНТОК С ВПЧ-АССОЦИИРОВАННОЙ ЦЕРВИКАЛЬНОЙ ИНТРАЭПИТЕЛИАЛЬНОЙ НЕОПЛАЗИЕЙ ПОСЛЕ ПРИМЕНЕНИЯ ФОТОДИНАМИЧЕСКОЙ ТЕРАПИИ

Сальмаганбетова Ж.Ж.[1], Зинченко С.В.[2], Шаназаров Н.А.[1], Смаилова С.Б.[1], ГришачеваТ.Г.[3]

[1] Больница медицинского центра управления делами Президента Республики Казахстан, г. Астана, Республика Казахстан

[2] Казанский федеральный университет, г. Казань, Республика Татарстан, Россия

[3] Первый Санкт-Петербургский государственный медицинский университет им. академика И.П. Павлова, г. Санкт-Петербург, Россия

На сегодняшний день фотодинамическая терапия (ФДТ) считается одной из наиболее перспективных и малоинвазивных лечебных методик при цервикальной интраэпителиальной неоплазии (CIN), обусловленной инфекцией вируса папилломы человека (ВПЧ). На сегодняшний день рак шейки матки (РШМ) является актуальной проблемой, занимающей лидирующие позиции в онкозаболеваемости в мире.

Цель. Оценить изменения показателей клеточного звена иммунной системы у женщин с ВПЧ-ассоциированной CIN после курса фотодинамической терапии.

Материалы и методы. В исследование включены 200 пациенток с диагностированной CIN на фоне ВПЧ-инфекции. Все участницы были разделены на две группы: основную (n =150), получавшую ФДТ, и контрольную (n = 50), проходившую стандартную терапию с использованием противовирусных препаратов. Оценка иммунологических показателей – субпопуляций лимфоцитов и уровней интерлейкинов – проводилась до лечения и на пятые сутки, через 3 месяца, через 1 год после его завершения.

Результаты. У пациенток, получавших ФДТ, выявлены значимые изменения в иммунном статусе. Так, уровень CD19+ повысился (0,181, p = 0,049), при этом его динамика продемонстрировала выраженное снижение – с 11,406 до 0,197 (p <0,001). Наблюдалось увеличение CD3+ до 1,485 (95 % ДИ: 1,178–1,792; p = 0,019). Уровень CD8+ Т-клеток снизился с 5,284 до 4,959 (p = 0,774), а цитотоксических CD8+ Т-лимфоцитов – с 0,570 до 0,550 (p = 0,231). Общее количество лейкоцитов возросло с 5,465 до 9,900 (p = 0,001).

CD4+ клетки увеличились с 0,715 до 0,841 (ДИ: 0,668–1,014; p = 0,030), в то время как активированные CD4+ снизились с 0,155 до 0,090 (p = 0,013). Индекс регуляторного влияния (IRI) повысился с 1,156 до 1,55 (p = 0,001). Хотя показатели NK-клеток (CD16 и CD56) продемонстрировали понижение (с 0,45 до 0,38 и с 0,07 до 0,04 соответственно), статистически значимых различий получено не было (p = 0,054 и p = 0,621).

Уровни интерлейкинов IL-1 и IL-6 достоверно возросли (p = 0,028 и p = 0,032 соответственно), TNF-α увеличился с 4,854 до 5,367. Частота осложнений в контрольной группе составила 10 %, тогда как в основной лишь 1,3 %. Также у пациенток, получавших стандартную терапию, чаще фиксировались нарушения менструального цикла.

Выводы. Фотодинамическая терапия демонстрирует высокую эффективность в лечении цервикальной интраэпителиальной неоплазии у женщин с ВПЧ-инфекцией. Способность ФДТ избирательно воздействовать на пораженные клетки сочетается с выраженным стимулирующим влиянием на клеточное звено иммунной системы, что способствует благоприятному течению заболевания и снижению частоты осложнений.

ВЛИЯНИЕ СИСТЕМНОЙ ФОТОДИНАМИЧЕСКОЙ ТЕРАПИИ НА УЛУЧШЕНИЕ КАЧЕСТВА ЖИЗНИ ПАЦИЕНТОВ С ПОЗДНИМИ СТАДИЯМИ РАКА

Шаназаров Н.А.[1], Усенбай М.У.[2], Зинченко С.В.[3]

[1] Больница медицинского центра управления делами Президента Республики Казахстан, г. Астана, Республика Казахстан

[2] ГКП на ПХВ «Городская поликлиника № 4» акимата города Астаны, г. Астана, Республика Казахстан

[3] Казанский федеральный университет, г. Казань, Республика Татарстан, Россия

В условиях стремительного развития онкологических технологий особое внимание уделяется не только увеличению продолжительности жизни пациентов, но и улучшению ее качества. С прогрессированием злокачественного процесса у пациентов с онкологическими заболеваниями на поздних стадиях существенно снижается качество жизни, обусловленное болевым синдромом, интоксикацией, функциональными нарушениями и побочными эффектами агрессивной терапии. В этих условиях возрастает необходимость в разработке и применении щадящих, но эффективных методов, способных одновременно оказывать противоопухолевое действие и улучшать субъективное самочувствие больных. Системная фотодинамическая терапия (ФДТ), сочетающая селективное поражение опухолевых клеток с минимальным системным воздей-

ствием, представляет особый интерес как компонент паллиативной помощи. Однако влияние ФДТ на качество жизни пациентов в терминальной стадии рака остается недостаточно изученным, что обусловливает необходимость дальнейших клинических исследований и оценки ее роли в мультидисциплинарной модели ухода за онкологическими больными.

Цель. Определить эффективность системной фотодинамической терапии (СФДТ) как метода паллиативного лечения в улучшении качества жизни пациентов с распространенными формами злокачественных новообразований (ЗНО).

Материалы и методы. Исследование проводилось в центре фотодинамической терапии при РГП на ПХВ «Больница медицинского центра управления делами Президента Республики Казахстан» в период с 2017 по 2023 год. Для оценки качества жизни (КЖ) пациентов с запущенными формами злокачественных опухолей, а также изменений в этом показателе после лечения в работе использовался опросник QOL-CS, разработанный в Национальном медицинском центре США. Опросник включает 41 вопрос, охватывающих четыре основные области: физическое здоровье, психологическое здоровье, социальное здоровье и духовное здоровье.

Результаты. Проведенный анализ качества жизни по данным опросника QOL-CS показал, что физическое благополучие у пациентов с запущенными формами ЗНО до лечения составило 4,93 ± 0,98 балла, после лечения – 5,50 ± 0,60 ($p < 0{,}001$). Психологическое благополучие до начала лечения – 6,03 ± 0,81 балла, после – 6,32 ± 1,07 ($p < 0{,}001$). Социальное благополучие – 6,72 ± 0,79 и 6,93 ± 1,34 балла ($p = 0{,}249$) соответственно. Уровень духовного благополучия до СФДТ составил 6,32 ± 0,92 балла, после лечения – 7,15 ± 1,12 ($p < 0{,}001$). Отмечено достоверное улучшение физического здоровья, психологического здоровья и духовного здоровья.

Выводы. Уровень качества жизни пациента является важным показателем эффективности лечения и имеет прогностическое значение. Применение системной фотодинамической терапии у пациентов с онкологическими заболеваниями на поздних стадиях способствует улучшению показателей качества жизни, в частности физического состояния, уменьшения боли, улучшения эмоционального и социального функционирования. Согласно данным опросника QOL-CS, после проведенной ФДТ наблюдается статистически значимое повышение общей удовлетворенности жизнью и снижение выраженности симптомов заболевания. Полученные данные подтверждают эффективность системной ФДТ как безопасного и клинически обоснованного метода улучшения качества жизни у пациентов с запущенными формами злокачественных опухолей.

ИММУНОГЕННОСТЬ ФОТОДИНАМИЧЕСКОЙ ТЕРАПИИ РАКА

Странадкко Е.Ф.[1], Волгин В.Н.[2], Малова Т.И.[3], Рябов М.В.[1]

[1] ФГБУ «Научно-практический центр лазерной медицины им. О.К. Скобелкина – филиал ФГБУ ФКЦ ВМТ ФМБА России», г. Москва, Россия

[2] ФГБУ «ГВКГ им. Н.Н. Бурденко» Минобороны России, г. Москва, Россия

[3] ООО «ВЕТА-ГРАНД», г. Москва, Россия

Фотодинамическая терапия (ФДТ) – минимально инвазивный, безоперационный, органосохраняющий метод лечения рака различных стадий и локализаций. Многочисленные клинические исследования показали, что ФДТ является радикальным методом лечения на ранних стадиях развития злокачественных опухолей, сопровождается хорошими функциональными и косметическими результатами. ФДТ успешно применяется и при неоперабельных, далеко зашедших опухолевых процессах, улучшая качество и продолжительность жизни пациентов. Необходимо подчеркнуть, что для тяжелой категории неоперабельных больных с распространенным опухолевым процессом, в том числе на этапе диссеминации, ФДТ оказалась довольно эффективной за счет выраженной иммуногенности.

Цель. Продемонстрировать возможности фотодинамического воздействия на течение заболевания при распространенном опухолевом процессе с обширным поражением и отдаленными очагами опухоли с метастазами.

Материалы и методы. Проведен анализ публикаций по экспериментальным исследованиям иммуногенности ФДТ и результатам клинических исследований механизмов стимуляции противоопухолевого иммунитета, по его влиянию на течение распространенного, в том числе диссеминированного, процесса с увеличением продолжительности жизни пациентов. Нами проведены исследования влияния провоспалительных медиаторов, действующих в процессе ФДТ, на увеличение иммуногенности ФДТ при лечении плоскоклеточного рака языка и слизистой оболочки полости рта. Исследования проведены с использованием 96-луночного планшета, предоставленного нам немецкой фирмой CeramOptec. Показано увеличение уровня интерлейкинов в плазме крови, особенно многократное увеличение количества интерлейкина 6 и интерлейкина 10 на протяжении недели после курса ФДТ. Наши результаты совпадают с данными S.O. Gollnik и соавторов из Roswell Park Cancer Institute, Buffalo, New York 14263 США и других авторов о том, что ФДТ стимулирует выработку некоторых воспалительных медиаторов (фактор некроза опухоли, интерлейкин 6 и 10), активируя систему врожденного иммунитета, и что продукты деградации опухоли под

действием ФДТ (лизаты опухолевых клеток) действуют как специфическая противоопухолевая вакцина. Возникающие при ФДТ антигены приводят к некрозу отдаленных, не подвергнутых ФДТ очагов опухоли, в том числе метастазов в лимфатических узлах.

Морфологические изменения в регионарных лимфатических узлах при ФДТ рака желудка представлены в работах отечественных авторов (С.С. Харнас и др. из Московской медицинской академии им. И.М.Сеченова). Эти изменения характеризуются массивной эозинофильной инфильтрацией, гистиоцитозом синусов, очагами некробиоза, вплоть до тотального некроза метастазов. В клиническом исследовании J.S.Friedberg и соавт. по внутриплевральной ФДТ у больных с немелкоклеточным раком легкого с диссеминацией по плевре, которым проведена хирургическая операция и ФДТ, в сравнении с больными, подвергнутыми одному хирургическому вмешательству, отмечена стабилизация процесса с увеличением продолжительности жизни больных после комбинированного лечения с ФДТ.

Одной из первых публикаций с детальным описанием исследований по возможностям ФДТ в повышении системного противоопухолевого иммунитета в клинических условиях была статья американских авторов E. Kabingu at all. Enhanced Systemic Immune Reactivity to a Basal Cell Carcinoma Associated Antigen Following Photodynamic Therapy в журнале Clinical Cacer Reserch 2009, 15(13): 4460-4466. В исследование было включено 60 больных базальноклеточным раком поверхностной и нодулярной форм. Показано, что ФДТ с фотофрином и 5-аминолевулиновой кислотой приводила к повышению способности иммунных клеток распознавать опухолевые клетки и действовать на них опухоль-ассоциированным антигеном Hip 1. Представлены данные о том, что низкая плотность мощности и плотность световой энергии приводили к более выраженной эффективности ФДТ с полной резорбцией опухолей и хорошими отдаленными результатами без рецидивов. Аналогичные исследования по ФДТ многоочаговой ангиосаркомы с локализацией на лице проведены с производным хлорина е6 – фотолоном – при плотности мощности 80–120 мВт/см^2 и плотности энергии 65–200 Дж/см^2. Более эффективной оказалась ФДТ с низкими дозами световой энергии: плотности мощности 80 мВт/см^2 и плотности энергии 65 Дж/см^2. Констатирована резорбция отдаленных, нелеченых очагов ангиосаркомы с гистологической верификацией отсутствия рецидива в биопсийном материале из зоны опухолей волосистой части головы и верхних конечностей через 1 и 6 месяцев после ФДТ очагов ангиосаркомы в других зонах. Среди наших клинических наблюдений имеются доказательства более высокой эффективности низких уровней плотности мощности. Например, одной пациентке с рецидивом базальноклеточного рака на лице по технической причине пришлось проводить световое воздействие в 2 раза меньшей плотностью мощности, чем нижний порог плотности для ФДТ: 0,00125 Вт/см^2 вместо 0,0025 Вт/см^2. Отмечена полная резорбция рецидивной опухоли с длительным безрецидивным периодом наблюдения. О высокой иммуногенности ФДТ свидетельствуют наши наблюдения за больными после паллиативной ФДТ распространенного обтурирующего просвет рака пищевода и рака большого сосочка двенадцатиперстной кишки и внепеченочных желчных протоков с длительностью безрецидивного течения от 2 до 5 и более лет.

Выводы. Основываясь на полученной информации о высокой иммуногенности ФДТ с низкими дозами световой энергии, не вызывающими супрессии локального и системного противоопухолевого иммунитета, мы планируем на первом этапе увеличить число клинических наблюдений по ФДТ базальноклеточного рака с низкой плотностью мощности и плотности энергии под контролем выраженности непосредственной реакции на ФД-воздействие, не подвергая какому-то риску снижения эффективности лечения этих пациентов.

ФОТОДИНАМИЧЕСКАЯ ТЕРАПИЯ КАК САМОСТОЯТЕЛЬНЫЙ МЕТОД ЛЕЧЕНИЯ БАЗАЛЬНОКЛЕТОЧНОГО РАКА КОЖИ ГОЛОВЫ И ШЕИ НА БАЗЕ ОБУЗ «КОНКЦ ИМ. Г.Е. ОСТРОВЕРХОВА»

Клементьева А.И.[1], Хвостовой В.В.[1,2], Цнобиладзе Э.Д.[1]

[1] ОБУЗ «Курский онкологический научно-клинический центр им. Г.Е. Островерхова», г. Курск, Россия

[2] ФГБО «Курский государственный медицинский университет» Минздрава России, г. Курск, Россия

Фотодинамическая терапия в последние годы приобрела широкое распространение благодаря своим несомненным достоинствам: малой инвазивности, низкой токсичности вводимых препаратов и отсутствием риска тяжелых осложнений.

Цель. Оценить эффективность применения фотодинамической терапии при лечении базальноклеточного рака кожи головы и шеи на базе ОБУЗ «КОНКЦ им. Г.Е. Островерхова».

Методы и материалы. Исследование включало 50 впервые выявленных пациентов с гистологически подтвержденным БКРК головы и шеи. Критерии включения: больные с наличием солитарных или множественных форм с cT1-2N0M0, отказ от хирургического и лучевого лечения, сопутствующая патология, труднодоступная локализация опухоли, возраст пациентов.

Больным был проведен комплекс диагностических мероприятий согласно клиническим рекоменда-

циям Министерства здравоохранения РФ по ведению пациентов с базальноклеточным раком кожи, также УЗ-мониторинг (оценка глубины инвазии опухоли) на дотерапевтическом этапе и после проведения ФДТ (оценка ложа опухоли).

Ультразвуковая диагностика (УЗД) на этапах лечения – неинвазивный и безопасный метод исследование тканей. Ультразвук обеспечивает высокую разрешающую способность. Это позволяет дифференцировать эпидермис, дерму и подкожно-жировую клетчатку в норме и патологии. Применение УЗИ: при исследовании кожи в В-режиме оценивается дифференцировка слоев кожи (эпидермиса и дермы), их толщина, эхо-структура, эхогенность, сосудистый рисунок. Следует избегать чрезмерного давления на кожу датчиком, для этого на исследуемом участке кожи используется гелевая «подушка» – кольцо, наполненное гелем. Толщина неизмененного эпидермиса лоцируется в виде узкой эхогенной линии, иногда прерывистой, с низкоэхогенными слизистыми железами (0,03–1 мм). Толщина неизмененной дермы лоцируется в виде слабой эхогенной зоны, пронизанной мелкими низкоэхогенными фолликулами. С возрастом эхогенность дермы возрастает (0,5–4 мм).

Базальноклеточный рак кожи эхографически: гипоэхогенная структура в дерме неправильной «звездчатой» формы, с четкими латеральными и нижними границами, при ЦДК без признаков кровотока. Для контроля были исследованы неизмененные контралатеральные участки кожи. Антропометрические измерения: измерение роста, измерение масса тела для расчета дозы фотосенсибилизирующего препарата.

Результаты. В группу исследования вошли пациенты старше 18 лет, (n = 50), средний возраст которых 68,1 ± 1,2 года, среди них 37 женщин (74 %) и 13 мужчин (26 %). Распределение пациентов по солитарным и множественным формам произошло таким образом: в группу солитарных форм вошли 46 пациентов (92 %), а в группу множественных форм вошли 4 пациента (8 %).

Пациенты были распределены на группы по проведению количества курсов ФДТ в зависимости от стадии и эффективности предыдущего курса. Был проведен 1 курс ФДТ с cT1N0M0 34 пациентам, 2 курса ФДТ с T1N0M0 6 пациентам, 1 курс ФДТ с cT2N0M0 3 больным, 2 курса ФДТ с cT2N0M0 7 больным. Все пациенты перенесли лечение без осложнений. Ближайшие результаты проведения фотодинамической терапии оценивались через 1,5–2 месяца после курса, отдаленные – через 6–12 месяцев. В настоящее время все пациенты достигли ремиссии и находятся в группе динамического наблюдения.

Выводы. ФДТ является одним из перспективных методов лечения базальноклеточного рака кожи, особенно на ранних стадиях. Лечение не сопровождается развитием системных осложнений, поэтому может применяться у пожилых пациентов и у соматически отягощенных больных. Таким образом, эффективность ФДТ при базальноклеточном раке кожи головы и шеи не уступает хирургическим методам и лучевой терапии.

ПРИМЕНЕНИЕ ФОТОДИНАМИЧЕСКОЙ ТЕРАПИИ В КАРАЧАЕВО-ЧЕРКЕССКОМ ОНКОЛОГИЧЕСКОМ ДИСПАНСЕРЕ ИМ. С.П. БУТОВА

Махов З.Д., Хунов А.З.
РГБЛПУ «Карачаево-Черкесский онкологический диспансер им. С.П. Бутова», г. Черкесск, Карачаево-Черкесская Республика, Россия

В 2023 году в КЧР выявлено 1583 новых случаев злокачественных новообразований. «Грубый» показатель заболеваемости злокачественными новообразованиями (ЗНО) в 2023 г. на 100 тыс. населения КЧР составил 298,05, что на 1,7 % ниже уровня 2022 года. В Российской Федерации «грубый» показатель заболеваемости в 2023 году сложился на уровне 342 на 100 тыс. населения. В структуре общей заболеваемости (оба пола) злокачественными новообразованиями на первое место вышел рак кожи, удельный вес которого увеличился до 30 %, на втором месте находится рак молочной железы (19 %), на третьем – рак легкого (12 %), далее в порядке уменьшения рак щитовидной железы (6 %), ЗНО ободочной кишки (6 %), рак прямой кишки, ректосигмоидного соединения и ануса (6%), мочевого пузыря (5 %).

Цель. Оценка эффективности фотодинамической терапии в лечении злокачественных новообразований различной локализации.

Материалы и методы. За период 2019–2025 гг. в РГБЛПУ «КЧОД им. С.П. Бутова» пролечено 994 пациента с применением метода ФДТ. При раке мочевого пузыря у 69 пациентов применялся комбинированный метод лечения – трансуретральная резекция с ФДТ. Из них доля мужчин составляет – 41 пациент, женщин – 28 пациенток. 5 пациентов пролечены методом с применением фотодинамической терапии трижды. Со злокачественным новообразованием кожи (плоскоклеточный и базальноклеточный рак кожи) пролечено 893 пациентов. Средний возраст пациентов составил 62,15 ± 2,12 года. Максимальный возраст пациентов – 84 года, минимальный – 38 лет. Во всех наблюдениях диагноз был верифицирован гистологически. ФДТ проводили с фотосенсибилизатором хлоринового ряда Радахлорин® лазером с длиной волны 662 нм «Лахта-Милон».

Результаты. При лечении пациентов с раком мочевого пузыря с применением метода ФДТ не отмечено ни одного осложнения, связанного с введением фотосенсибилизатора. Во время проведения

сеанса ФДТ у двух пациентов (10 %) имели место неприятные ощущения над лоном, которые проходили самостоятельно после прекращения процедуры. 30 % пациентов отмечали в 1-е сутки невыраженные боли в проекции мочевого пузыря, которые купировались ненаркотическими анальгетиками. Продолжительность безрецидивного периода увеличилась на 50 % (p <0,05). У пациентов с раком кожи также не отмечалось выраженных побочных эффектов, некоторые пациенты отмечали болевой эффект и чувство жжения во время проведения ФДТ, что купировалось назначением нестероидных противовоспалительных препаратов (НПВС). У 21 пациента (2,6 %) отмечен рецидив заболевания;13 (1,6 %) пациентам проведен повторный курс ФДТ; 5 (0,6 %) пациентам проведены 2 повторных курса ФДТ; 3 (0,4 %) пациентам выполнено оперативное лечение в объеме – широкое иссечение опухоли кожи.

Выводы. Фотодинамическая терапия является эффективным методом лечения злокачественных новообразований различной локализации с минимальным количеством побочных эффектов. Для многих пациентов по жизненным показаниям ФДТ является методом выбора. Введение метода ФДТ в арсенал медицинских технологий позволил оказывать специализированную высокотехнологичную медицинскую помощь пациентам различных возрастных групп с эпителиальными опухолями.

ВОЗМОЖНОСТИ ФОТОДИНАМИЧЕСКОЙ ТЕРАПИИ В ЛЕЧЕНИИ ЗЛОКАЧЕСТВЕННЫХ ОПУХОЛЕЙ КОЖИ

Сулима Т.И., Сергеев П.С., Рудакова М.А.
Медицинская клиника «НАКФФ», г. Москва, Россия

Цель. Оценка эффективности фотодинамической терапии в лечении ранних и местнораспространенных опухолей кожи в составе комбинированной и комплексной терапии.

Материалы и методы. Опыт клиники включает более 100 пациентов, которым проводилась ФДТ при новообразованиях различных локализаций. У всех больных диагностирован базальноклеточный рак кожи. Из общего количества больных раком кожи у 60 пациентов – стадия опухолей по индексу «Т» была Т1–Т3. Пациентам с местнораспространенными злокачественными новообразованиями кожи ФДТ проводилась в рамках комплексной терапии. У 5 пациентов из 60 помимо ФДТ выполнялось оперативное вмешательство, у 2 пациентов проводилось лекарственное противоопухолевое лечение. Во всех наблюдениях диагноз был верифицирован гистологически. ФДТ проводили с фотосенсибилизатором хлоринового ряда Радахлорин лазером с длиной волны 662 нм путем наружного облучения макролинзой. Плотность дозы за сеанс ФДТ варьировалась от 150 до 500 Дж/см^2 на поле; диаметр поля – от 1,5 до 4,5 см; количество полей облучения – от 4 до 15. Эффект ФДТ оценивался через 1–3 месяца после лечения.

Результаты. Полная регрессия после проведения ФДТ зарегистрирована у 55 пациентов, частичная регрессия – у 5. У 5 пациентов с частичной регрессией после проведения повторного сеанса ФДТ отмечена полная регрессия. Таким образом, включение ФДТ в комбинированное и комплексное лечение местнораспространенного рака кожи позволило у 55 пациентов из 60 добиться полной регрессии злокачественных опухолей, у 5 пациентов полная регрессия опухоли наступила после повторного сеанса ФДТ.

Выводы. Фотодинамическая терапия позволяет перевести исходно неоперабельные опухоли кожи в операбельное состояние, уменьшает объем поражения, создавая тем самым более благоприятные условия для эффективного проведения лучевой терапии. Включение ФДТ в программу комбинированного и комплексного лечения местнораспространенного рака кожи способствует улучшению результатов лечения данной прогностически неблагоприятной категории пациентов.

ФОТОСЕНСИБИЛИЗАТОРЫ
НОВОГО ПОКОЛЕНИЯ
ДЛЯ ФОТОДИНАМИЧЕСКОЙ ТЕРАПИИ

«ФОТОДИТАЗИН®» концентрат для приготовления раствора для инфузий — лекарственное средство (РУ № ЛС 001246 от 18.05.2012 г.)
«ФОТОДИТАЗИН®» гель — изделие медицинского назначения (РУ № ФСР 2012/13043 от 03.02.2012 г.)
«ФОТОДИТАГЕЛЬ®» — косметическое средство (ДС ЕАЭС № RU Д-RU.НВ42.В.06108/20 от 24.09.2020 г.)

Препараты применяются для флюоресцентной диагностики и фотодинамической терапии злокачественных новообразований, а также патологий неонкологического характера в следующих областях медицины:

- гинекология
- урология
- нейрохирургия
- торакальная хирургия
- офтальмология
- травматология
- ортопедия
- комбустиология
- гнойная хирургия
- дерматология
- косметология
- стоматология

www.fotoditazin.com
www.фотодитазин.рф

@FOTODITAZIN @FOTODITAGEL_FDT

ООО «ВЕТА-ГРАНД»
123056, г. Москва, ул. Красина, д. 27, стр. 2
Тел.: +7 (499) 250-40-00, +7 (929) 971-44-46
E-mail: veta-grand@mail.ru

ФОТОДИНАМИЧЕСКАЯ ТЕРАПИЯ

ЭФФЕКТИВНЫЙ И БЕЗОПАСНЫЙ МЕТОД ЛЕЧЕНИЯ

ПОКАЗАНИЯ К ФОТОДИНАМИЧЕСКОЙ ТЕРАПИИ

- Злокачественные новообразования
- Предраковые заболевания
- Хронические воспалительные, трофические/дистрофические заболевания

- ✔ Высокая эффективность
- ✔ Селективное накопление в патологически измененных клетках
- ✔ Деликатное воздействие на ткани и хороший косметический эффект
- ✔ Низкая фототоксичность
- ✔ Быстрый период выведения из кожи и слизистых оболочек (позволяет проводить процедуру ФДТ в амбулаторных условиях)

«РАДАХЛОРИН®»
Концентрат для приготовления раствора для инфузий 0,35%
(Регистрационное удостоверение: ЛП-№(000291)-(РГ-RU))

«РАДАГЕЛЬ®»
Гель для проведения светотерапевтических процедур 0,5%
(Регистрационное удостоверение: ФСР 2012/13605)

RadaPharma

ООО «РАДА-ФАРМА®»
+7 (495) 980-13-05
office@radapharma.ru
www.radapharma.ru

РУП "БЕЛМЕДПРЕПАРАТЫ"

Официальный дистрибьютор МЕДФАРМХИМ

medfarmxim@mail.ru

ФОТОЛОН®

Хлорин е6 последнего поколения

Лиофилизат 100 мг во флаконе

Надежный, проверенный, фармакоэкономичный

- Сохраняет активность в течение всего срока хранения 3 года
- Температурный режим при перевозке до +25
- Максимальный коэффициент накопления в опухоли 3 часа
- Высокий квантовый выход синглетного кислорода при полосе поглощения 661-670 нм
- Низкая фототоксичность
- Время полного выведения 24-36 часов
- Отсутствие гепато- и нефротоксичности, аллергические реакции не выявлены (при соблюдении светового режима пациентом)
- Дозы применения 0,8-2,5 мг/кг массы тела
- Самый широкий спектр применения ФС (согласно инструкции)

Аткус
ЛАЗЕРНЫЕ МЕДИЦИНСКИЕ ПРИБОРЫ

Медицинские лазерные аппараты Латус

Современные компактные лазеры с широким спектром применения.

Мощность	0,1 - 60 Вт
Режим работы	импульсный/непрерывный
Длина волны	661, 810, 940, 980, 1470 нм

Области применения: косметология, дерматология и сосудистые патологии, флебология, онкология, гинекология, урология, ЛОР, общая и эндоскопическая хирургия, нейрохирургия, бронхопульмонология, стоматология, фотодинамическая терапия, фотомодификация крови, долго заживающие раны.



www.atcus.ru

Тел.: 8 (812) 294-25-32
E-mail: sales@atcsd.ru

Россия, Санкт-Петербург,
пр. Энгельса, д. 27, корп. 5, лит. А