

ФЛУОРЕСЦЕНТНАЯ ДИАГНОСТИКА ЗЛОКАЧЕСТВЕННЫХ НОВООБРАЗОВАНИЙ КОЖИ С ФОТОСЕНСИБИЛИЗАТОРАМИ ХЛОРИНОВОГО РЯДА

Е.В. Ярославцева-Исаева, М.А. Каплан, В.Н. Капинус, И.С. Спиченкова, Н.И. Сокол
Национальный медицинский исследовательский радиологический центр Минздрава России,
Москва, Россия

Резюме

В статье показаны возможности флуоресцентной диагностики злокачественных новообразований кожи с фотосенсибилизаторами (ФС) хлоринового ряда фотолон и фотодитазин. Изучены закономерности накопления фотосенсибилизатора по данным локальной флуоресцентной спектроскопии в зависимости от фотосенсибилизатора и его дозы, клинической картины и гистологической формы злокачественного новообразования кожи. Показано, что уровень и селективность накопления ФС в опухолевом очаге зависит от дозы фотосенсибилизатора. Так, в исследованиях, включавших 10 пациентов с базальноклеточным раком кожи, после введения фотодитазина в дозе менее 1 мг/кг флуоресцентная контрастность «опухоль/здоровая ткань» варьировала в пределах 1,3-9,5 и в среднем составила $2,8 \pm 0,3$; у пациентов, которым фотодитазин вводили в дозе от 1 до 1,9 мг/кг, флуоресцентная контрастность варьировала в пределах 1,4-5 и в среднем составила $2,9 \pm 0,4$. В исследованиях, включавших 127 пациентов, после введения фотолона в дозе 0,7-1 мг/кг среднее значение интенсивности флуоресценции в неизменной коже составило $6,9 \pm 0,3$ усл.ед. (мин. 4,6, макс. 12,2), в дозе 1,1-1,4 мг/кг – $8,0 \pm 0,3$ усл. ед. (мин. 4,6, макс. 12,5), в дозе 1,5-2 мг/кг – $9,9 \pm 0,7$ усл. ед. (мин. 5,7, макс. 20,3). Также показано, что интенсивность флуоресценции в злокачественном новообразовании кожи при одинаковой дозе фотолона зависит от его клинической формы и гистологической структуры. Так, через 3 ч после введения фотолона в дозе 1,3 мг/кг флуоресцентная контрастность в поверхностной форме рака кожи в среднем составила $2,7 \pm 0,5$, в узловой – $2,3 \pm 0,2$, в эрозивно-язвенной – $3,6 \pm 0,3$. У пациентов с узловой формой плоскоклеточного рака кожи флуоресцентная контрастность после введения фотолона в дозе 1,3 мг/кг была достоверно ($p < 0,05$) выше (в среднем $2,8 \pm 0,2$), чем при узловой форме базальноклеточного рака кожи после введения фотолона в той же дозе (в среднем $2,1 \pm 0,2$).

Ключевые слова: фотодинамическая терапия, фотолон, фотодитазин, флуоресцентная визуализация, локальная флуоресцентная спектроскопия, злокачественные новообразования кожи.

Для цитирования: Ярославцева-Исаева Е.В., Каплан М.А., Капинус В.Н., Спиченкова И.С., Сокол Н.И. Флуоресцентная диагностика злокачественных новообразований кожи с фотосенсибилизаторами хлоринового ряда // Biomedical Photonics. – 2018. – Т. 7, № 1. – С. 13–20.

Contacts: Ярославцева-Исаева Е.В., e-mail: elena.yaris@gmail.com

FLUORESCENT DIAGNOSTICS OF MALIGNANT SKIN TUMORS WITH CHLORIN SERIES PHOTSENSITIZERS

Yaroslavtseva-Isaeva E.V., Kaplan M.A., Kapinus V.N., Spichencova I.S., Sokol N.I.

National Medical Research Radiological Centre of the Ministry of Health
of the Russian Federation, Moscow, Russia

Abstract

The article shows possibilities in fluorescence imaging of malignant skin tumors with chlorin series photosensitizers (PS) photolon and fotoditazin. The regularities of photosensitizer accumulation from the data of local fluorescence spectroscopy depending on the PS and its dose, the clinical picture and the histological form of the malignant skin neoplasm is investigated. It is shown that the level and selectivity of PS accumulation in the tumor focus depends on the PS dose. In studies on 10 patients with basal cell skin cancer after the introduction of fotoditazin at a dose less than 1 mg/kg, fluorescent contrast between tumor and healthy tissue varied between 1.3 and 9.5, the average was 2.8 ± 0.3 ; for patients who had the administered fotoditazin dose of 1 mg/kg, fluorescent contrast was 2.9 ± 0.4 , varying from 1.4 to 5. In a study with 127 patients after the introduction of photolon in the dose of 0.7-1 mg/kg, the average value of the fluorescence intensity in relative units in the intact skin was 6.9 ± 0.3 (min 4.6, max 12.2), at a dose of 1.1 to 1.4 mg/kg – 8.0 ± 0.3 (min 4.6, max 12.5), at a dose of 1.5-2 mg/kg – 9.9 ± 0.7 (min 5.7, max 20.3). It is also shown that fluorescence intensity of malignant neoplasm of the skin with the same dose of the photosensitizer depends on the neoplasm's clinical and histological forms. So, 3 hours after the introduction of photolon at a dose of 1.3 mg/kg the average fluorescent contrast in the surface type of skin cancer was 2.7 ± 0.5 , in the nodal form – 2.3 ± 0.2 , in erosive-ulcerative form – 3.6 ± 0.3 . In patients with nodular form of squamous skin cancer after the introduction of photolon at a dose of 1.3 mg/kg fluorescent contrast was significantly

higher ($p < 0.05$) (average of 2.8 ± 0.2) than in the nodular form of basal cell carcinoma after the introduction of photolon at the same dose (average of 2.1 ± 0.2).

Key words: photodynamic therapy, photolon, fotoditazin, fluorescence imaging, fluorescence spectroscopy, malignant neoplasms of the skin.

For citations: Yaroslavtseva-Isaeva E.V., Kaplan M.A., Kapinus V.N., Spichenkova I.S., Sokol N.I. Fluorescent diagnostics of malignant skin tumors with photosensitizers chlorin number, *Biomedical Photonics*, 2018, T. 7, No. 1, pp. 13–20 (in Russian).

Contacts: Yaroslavtseva-Isaeva E.V., e-mail: elena.yaris@gmail.com

Введение

Флуоресценция – свечение веществ (флуорофоров), возникающее вследствие воздействия светом определенной длины волны и быстро в течение 10^{-9} - 10^{-8} с затухающее после прекращения облучения. При этом вещества испускают лучи другой длины волны, чем та, которая вызывает свечение. Спектр флуоресценции сдвинут относительно спектра поглощения в сторону длинных волн. Это явление получило название «Стоксов сдвиг». Впервые флуоресценцию соединений хирина наблюдал физик G.G. Stokes в 1852 г. Термин «флуоресценция» происходит от названия минерала флуорит, у которого она впервые была обнаружена, и лат. -escent – суффикс, означающий слабое действие. К флуоресценции способны многие органические вещества. Наиболее известными являются хинин (голубая флуоресценция при возбуждении ультрафиолетовым излучением), родамины (родамин 6G, родамин В) – красно-оранжевое свечение, флуоресцеин – зеленое свечение, эозин, акридиновые красители (акридиновый оранжевый, акридиновый желтый) и многие другие [1,2]. Каждый флуорофор имеет индивидуальный спектр поглощения и флуоресценции и может быть эндогенным или экзогенным. В зависимости от происхождения изучаемого флуорофора флуоресцентную диагностику разделяют на следующие направления: аутофлуоресценция – флуоресценция эндогенных флуорофоров (коллаген, эластин, флавины, порфирины и их производные, триптофан, НАДН и др.), для регистрации аутофлуоресценции и измерения ее характеристик необходима высокочувствительная аппаратура, диагностически значимыми признаками могут быть как повышение, так и снижение уровня флуоресценции в зависимости от изучаемого флуорофора [3-5]; индуцированная флуоресценция – канадские ученые (Kennedy et al., 1990) обнаружили, что можно искусственно усилить накопление протопорфиринов в ткани путем введения предшественника – 5-аминолевулиновой кислоты (5-АЛК), это открытие стало толчком для развития флуоресцентной диагностики новообразований на основе 5-АЛК-индуцированной флуоресценции, и сегодня именно эта методика наиболее распространена в онкологии [6-13]; анализ флуоресценции экзогенных флуорофоров (фотосенсибилизаторов).

В настоящее время для лечения различных злокачественных новообразований с успехом применяется фотодинамическая терапия (ФДТ).

Метод ФДТ выгодно отличается от традиционной противоопухолевой лучевой и лекарственной терапии высокой избирательностью поражения опухолевой ткани, отсутствием тяжелых местных и системных осложнений лечения, возможностью повторения лечебной процедуры. Достоинством метода является возможность сочетания в одной процедуре лечения и флуоресцентной диагностики. В последние годы при проведении ФДТ широко применяют фотосенсибилизаторы (ФС) хлоринового ряда. Хлорины по химическому строению относятся к гидратированным порфиринам, у которых двойная связь пиррольного кольца восстановлена до одинарной. Одним из главных отличительных признаков хлоринов является наличие в спектре поглощения выраженного пика в длинноволновой части спектра (640-700 нм). Природным хлорином является хлорофилл, но его сложно использовать в качестве ФС из-за низкой устойчивости. Поэтому в клинической практике для диагностики и ФДТ используют его производное – хлорин e_6 . Спектр поглощения хлорина e_6 характеризуется наличием пика на 400 нм и трех-четырех менее выраженных пиков в диапазоне 500-670 нм. Максимум его флуоресценции соответствует длине волны 670 нм.

Для флуоресцентной диагностики с ФС хлоринового ряда применяют две методики: визуализацию (использование цифровых камер) и локальную флуоресцентную спектроскопию (использование точечных регистраторов). Возможности флуоресцентной визуализации: определение границ опухоли, контроль за процессом ФДТ, выявление скрытых очагов патологического процесса. Эффективность ФДТ злокачественных новообразований зависит от нескольких факторов, в том числе от характера предыдущего лечения, дозы лазерного облучения и количества ФС в опухолевой ткани. Определение количества ФС в опухолевой ткани является важным фактором для планирования дозы лазерного облучения. Единственной клинической методикой для определения количества ФС в опухолевом очаге является локальная флуоресцентная спектроскопия.

Целью исследования являлась демонстрация возможностей флуоресцентной визуализации и изучение закономерности накопления ФС хлоринового

ряда в злокачественных новообразованиях кожи по данным локальной флуоресцентной спектроскопии.

Материалы и методы

В работе применяли ФС хлоринового ряда фотолон (РУП «Белмедпрепараты», Республика Беларусь, регистрационное удостоверение П N015948/01 от 30.11.2012) и фотодитазин (ООО «ВЕТА-ГРАНД», Россия, регистрационное удостоверение №ЛС 001246 от 18.05.2012), которые вводили внутривенно капельно перед проведением сеанса облучения больным злокачественными новообразованиями кожи.

В исследование было включено 137 пациентов: 10 пациентам вводили препарат фотодитазин, 127 – фотолон. Все пациенты давали добровольное информированное согласие на проведение диагностики и терапии. Распределение пациентов по гистологической форме новообразования представлено в табл.

Фотодитазин вводили пациентам в дозах 0,6-1,9 мг/кг, после чего оценивали уровень накопления ФС (по данным локальной флуоресцентной спектроскопии) в опухолевом очаге и в неизменной коже тыльной поверхности кисти и определяли флуоресцентную контрастность «опухолевая/здоровая ткань».

Фотолон вводили 30 пациентам в дозах 0,7-1,0 мг/кг, 69 пациентам – в дозах 1,1-1,4 мг/кг (из них 62 пациентам – в дозе 1,3 мг/кг), 28 пациентам – в дозах 1,5-2,0 мг/кг. У всех пациентов после введения фотолон оценивали уровень накопления ФС (по данным локальной флуоресцентной спектроскопии) в опухолевом очаге и в неизменной коже тыльной поверхности кисти. У 62 пациентов с одинаковой дозой фотолон (1,3 мг/кг) оценивали зависимость флуоресцентной контраст-

ности «опухолевая/здоровая ткань» от клинической формы злокачественного новообразования кожи (поверхностная (n=14), эрозивно-язвенная (n=14) и узловая (n=34)). Из них у 34 пациентов с одинаковой дозой фотолон (1,3 мг/кг) и одинаковой клинической формой рака кожи (узловой) дополнительно оценивали зависимость флуоресцентной контрастности «опухолевая/здоровая ткань» от гистологической формы (плоскоклеточный (n=17), базальноклеточный (n=17)).

Аппаратура для флуоресцентной визуализации

1. Устройство светодиодное видеофлуоресцентное УФФ-630/675-01 (ЗАО «БИОСПЕК», Россия) со светодиодным облучателем (длина волны 660-680 нм, плотность мощности излучения 40 мВт/см²) и встроенной высокочувствительной видеокамерой.

2. Аппарат для визуализации и анализа пространственного распределения флуоресценции ФС в реальном времени «Флуовизор-1» (ООО «АТКУС», Россия). Включает оптический блок с видеокамерой на основе высокочувствительной монохромной ПЗС матрицы, осветитель (длина волны излучения светодиода – 660±20 нм, мощность излучения не менее 40 мВт на выходе), объектив и селективный узкополосный оптический фильтр, обеспечивающий фокусировку картины пространственного распределения флуоресценции ФС в плоскости ПЗС матрицы, цифровой блок управления и видеозахвата, обеспечивающий необходимый режим работы ПЗС матрицы, оцифровку и передачу видеосигнала в персональный компьютер по интерфейсу USB 2.0. Освещение ткани

Таблица

Распределение пациентов по гистологической форме новообразования

Table

Distribution of patients according to histological form of neoplasm

Гистологическая форма новообразования Histological form of neoplasm	Используемый фотосенсибилизатор Used photosensitizer	
	фотолон photolon	фотодитазин fotoditazin
Базальноклеточный рак кожи T1-2N0M0 Basal cell carcinoma T1-2N0M0	100	10
Плоскоклеточный рак кожи T1-2N0M0 Squamous cell carcinoma T1-2N0M0	23	-
Внутрикожные метастазы меланомы Intradermal melanoma metastases	2	-
Рак придатков кожи T1-2N0M0 Skin appendage neoplasms T1-2N0M0	2	-
Всего Total	127	10

приводит к появлению флуоресценции препарата, пространственное распределение интенсивности которого позволяет судить о форме и размерах опухоли. Компьютерная обработка изображения (в том числе 3D-формат) с возможностью цифровой оценки позволяют выявить зоны максимального накопления ФС в опухоли. Фоновое освещение в помещении, в котором проводили визуализацию, минимизировали за счет максимального затемнения окон.

Аппаратура для локальной флуоресцентной спектроскопии

Локальную флуоресцентную спектроскопию проводили на оптоволоконном спектроанализаторе ЛЭСА-6 с гелий-неоновым диагностическим лазером «ЛГН 633-25» (ЗАО «БИОСПЕК», Россия). Средняя мощность лазерного излучения 2 мВт, плотность энергии локального лазерного излучения на поверхности тканей в процессе одного обследования не более 1 Дж/см². Полученные путем точечных измерений спектры тка-

ней, а также визуально здоровой кожи анализировали по форме, величине и амплитуде сигнала. Определяли интенсивность флуоресценции по соотношению площади флуоресценции к площади отраженного от тканей лазерного излучения в условных единицах (усл. ед.). Свет от лазерного источника фокусируется на входной конец Y-образного волоконно-оптического катетера и передается к новообразованию кожи. Диагностическое зондирование опухоли проводили при непосредственном контакте с ней катетера: не менее 4 точек в центре опухоли, 4 точек по периферии и 2 контрольных точек на здоровой коже: в зоне поражения и на неизменной коже тыльной поверхности кисти. Флуоресцентный и рассеянный свет поступает в приемные волокна волоконно-оптического катетера, которые окружают центральное волокно для доставки света. Проксимальный (выходной) конец катетера соединен со спектральным анализатором. Принимаемый системой сигнал подвергается аналогово-цифровому преобразованию, передается в оперативную память

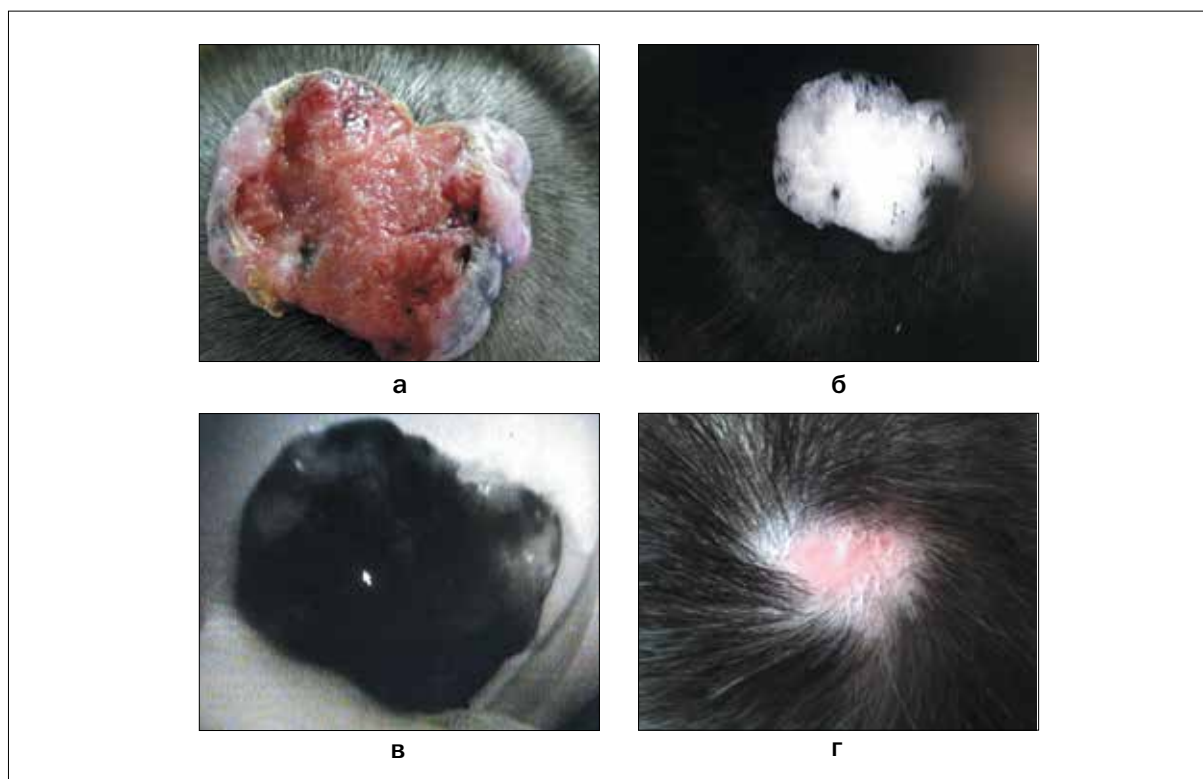


Рис. 1. Базальноклеточный рак кожи теменной области T2N0M0:

а – частичная регрессия после 1-го курса ФДТ;

б – флуоресцентная визуализация на аппарате УФФ-630/675-01 (ЗАО «БИОСПЕК», Россия) через 3 ч

после введения фотолона в дозе 1,3 мг/кг, флуоресцентная контрастность «опухолевая/здоровая ткань» 2,4;

в – флуоресцентная визуализация после сеанса ФДТ (интерстициальная + дистанционная);

г – полная регрессия опухоли через 1 год после лечения

Fig. 1. Basal cell carcinoma in the parietal region T2N0M0:

a – partial regression after 1 course of PDT;

b – fluorescence imaging using UFPh-630/675-01-BIOSPEC («BIOSPEC», Russia) 3 hours after the introduction of photolon at a dose of 1.3 mg/kg, fluorescent contrast between tumor and healthy tissue is 2.4;

v – fluorescence imaging after the session of combined PDT (interstitial + remote);

г – complete tumor regression 1 year after the treatment

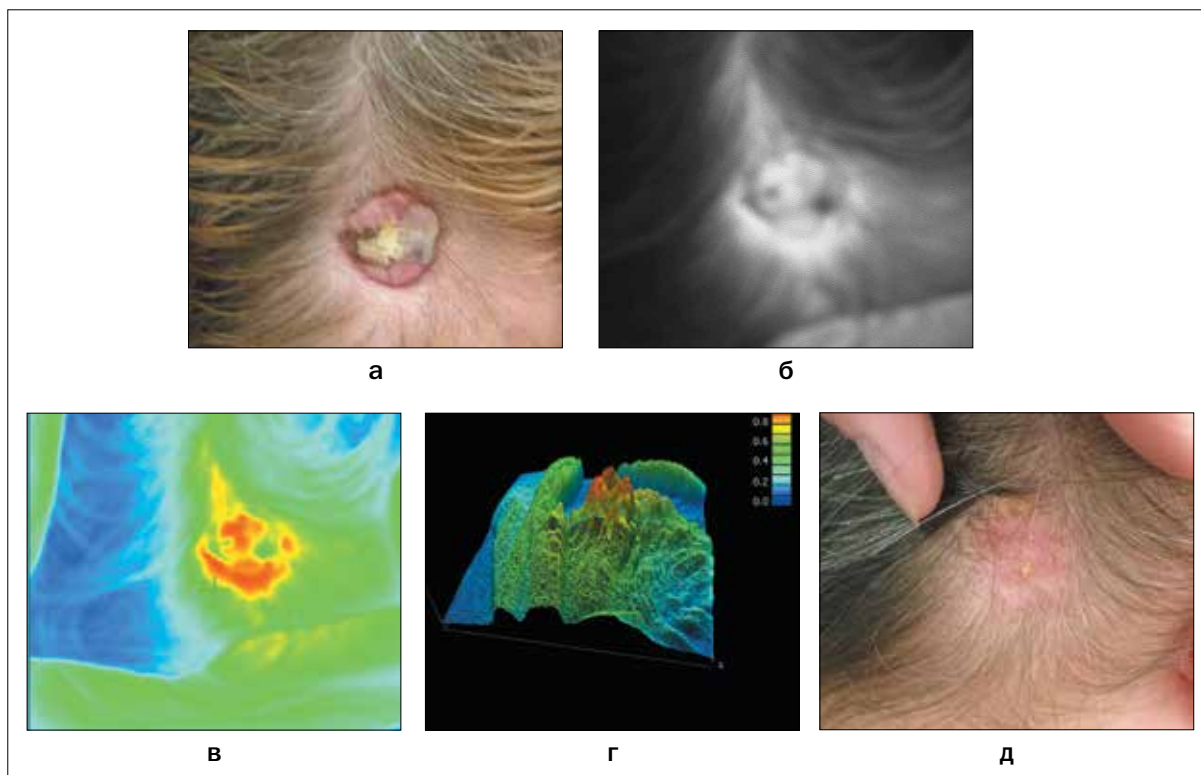


Рис. 2. Базальноклеточный рак кожи затылочной области T2N0M0, узловая форма:

- а – опухоль до ФДТ;
- б – флуоресцентная визуализация через 3 ч после введения фотолона в дозе 0,8 мг/кг, флуоресцентная контрастность «опухолевая/здоровая ткань» 1,5;
- в – максимальное накопление фотолона окрашено красным цветом (на «Флуовизоре-1» через 3 ч после введения фотолона);
- г – 3D-визуализация на «Флуовизоре-1»;
- д – полная регрессия опухоли через 2 года после лечения

Fig. 2. Basal cell carcinoma in the occipital region T2N0M0, nodular type:

- a – tumor before PDT;
- b – fluorescence imaging 3 hours after the introduction of photolon at a dose of 0.8 mg/kg, fluorescent contrast between tumor and healthy tissue is 1.5;
- v – the maximum accumulation of photolon is colored in red (image obtained using «Fluovisor-1» 3 hours after the introduction of photolon);
- г – 3d imaging on the «Fluovisor-1»;
- d – complete tumor regression 2 years after treatment

компьютера и отображается на дисплее в реальном масштабе времени в виде кривой. Степень накопления ФС оценивали по интенсивности флуоресценции, а также рассчитывали флуоресцентную контрастность «опухолевая/здоровая ткань» по средним значениям интенсивности флуоресценции в опухолевой и здоровой коже.

Статистическую обработку данных и анализ результатов проводили с помощью пакета программ «STATISTICA 6». Для оценки различия между группами использовали непараметрический U-критерий Манна-Уитни.

Результаты

После внутривенного введения ФС у больных злокачественными новообразованиями кожи при флуоресцентной визуализации отмечали очаг флуоресценции в зоне злокачественного новообразования

различной интенсивности в зависимости от дозы ФС, клинической и гистологической формы рака кожи, проведенного ранее лечения (рис. 1 а, б, в, г; рис. 2 а, б, в, г, д).

Если флуоресцентная контрастность «опухолевая/здоровая ткань» по данным локальной флуоресцентной спектроскопии была ниже 2, то визуальная интенсивность флуоресценции была низкой. При пигментной меланоме и внутрикожных метастазах меланомы отмечали отсутствие флуоресценции при визуализации (рис. 3 а, б, в, г).

В процессе сеанса ФДТ интенсивность флуоресценции снижалась или отмечалось ее полное отсутствие в зависимости от подведенной дозы лазерного облучения. Недостаточное снижение интенсивности флуоресценции после курса ФДТ может быть предиктором рецидива [14].

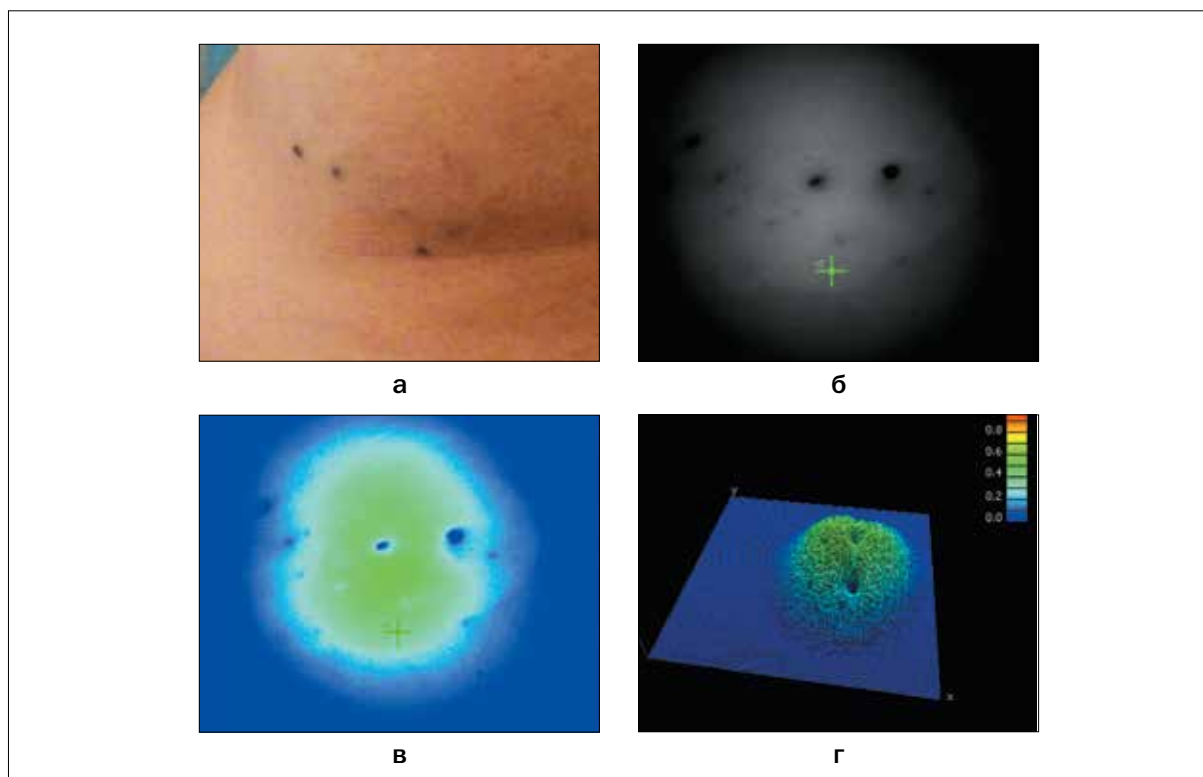


Рис. 3. Меланома кожи левой подлопаточной области T4bN2cM0, III стадия, IV клиническая группа, множественные внутрикожные метастазы:

- а – опухоль до ФДТ;
- б – флуоресцентная визуализация через 3 ч после введения фотолон в дозе 1 мг/кг;
- в – компьютерное окрашивание флуоресцентной визуализации;
- г – 3D-визуализация на «Флуовизоре-1»

Fig. 3. Skin melanoma of the left subscapular region T4bN2cM0, stage III, clinical group IV, multiple intradermal metastases:

- а – before treatment;
- б – fluorescence imaging 3 hours after the introduction of photolon at a dose of 1 mg/kg;
- в – computer staining of the fluorescent image;
- г – 3D imaging using «Fluovisor-1»

Интенсивность флуоресценции по данным локальной флуоресцентной спектроскопии также зависит от вида ФС и времени после его внутривенного введения.

Как видно из рис. 4, максимальное накопление фотолон после его внутривенного введения в дозе 1,1 мг/кг в очаге базальноклеточного рака кожи (БКРК) наблюдается через 3 ч, а после внутривенного введения фотодитазина в дозе 0,9 мг/кг – через 1,5 ч (рис. 5), при этом интенсивность флуоресценции больше при эрозивной форме БКРК.

В исследованиях *in vitro* было показано, что интенсивность флуоресценции фотолон зависит от его концентрации (рис. 6). Однако эта зависимость не прямая: если концентрация раствора увеличивается в несколько раз, то интенсивность флуоресценции увеличивается незначительно. Поэтому можно предположить, что даже при небольшой флуоресцентной контрастности «опухолевая/здоровая ткань» по данным локальной флуоресцентной спектроскопии, в злокачественном ново-

образовании накопление ФС значительно выше, чем в здоровых тканях.

Фотолон и фотодитазин через 1,5-3 ч после в/в введения накапливаются в опухоли и в меньшей степени в здоровой коже. Степень накопления ФС в неизменной коже зависит от введенной дозы.

В исследованиях, включавших 10 пациентов с БКРК, после введения фотодитазина в дозе менее 1 мг/кг (5 больных) флуоресцентная контрастность «опухолевая/здоровая ткань» варьировала в пределах 1,3-9,5 и в среднем составила $2,8 \pm 0,3$. У пациентов, которым фотодитазин вводили в дозе от 1,0 до 1,9 мг/кг (5 больных), флуоресцентная контрастность варьировала в пределах 1,4-5 и в среднем составила $2,9 \pm 0,4$.

Фотолон вводили 30 пациентам (1-я группа) в дозе 0,7-1 мг/кг, 69 пациентам (2-я группа) – в дозе 1,1-1,4 мг/кг и 28 пациентам (3-я группа) – в дозе 1,5-2 мг/кг. В 1-ой группе значение интенсивности флуоресценции составило в среднем $6,9 \pm 0,3$ усл. ед. (мин. 4,6, макс. 12,2), во 2-ой группе – $8,0 \pm 0,3$ усл. ед. (мин. 4,6, макс.

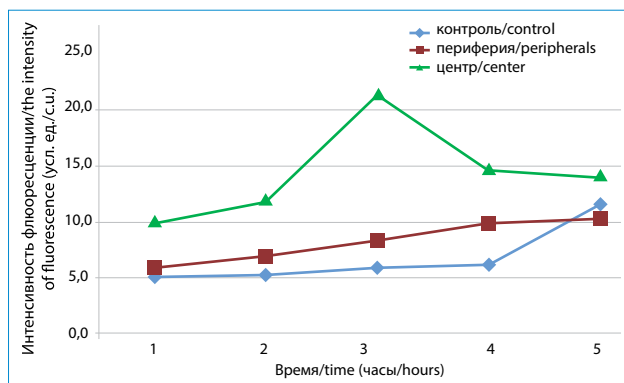


Рис. 4. Динамика накопления фотолон (1,1 мг/кг) в очаге БКРК (папулезное образование с эрозией в центре)

Fig. 4. Dynamics of photolon accumulation (1.1 mg/kg) in basal cell skin cancer focus (papular formation with central erosion)

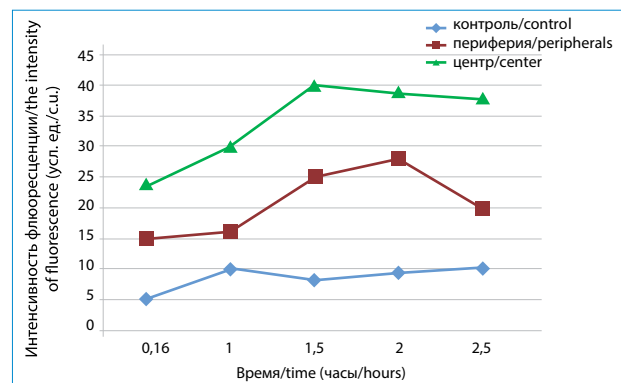


Рис. 5. Динамика накопления фотодитазина (0,9 мг/кг) в очаге БКРК с эрозией на поверхности

Fig. 5. Dynamics of fotoditazin accumulation (0.9 mg/kg) in basal cell skin cancer focus with surface erosion

12,5), в 3-ей группе – $9,9 \pm 0,7$ усл. ед. (мин. 5,7, макс. 20,3). Выявлена корреляция ($r=0,997$, $p<0,05$) между интенсивностью флуоресценции в неизменной коже тыльной поверхности кисти пациента и введенной дозой ФС. Уравнение регрессии по средним величинам имело вид $y=3,24x+4,08$, где x – среднегрупповая доза ФС.

Оценка зависимости флуоресцентной контрастности «опухолевая/здоровая ткань» от клинической формы злокачественного новообразования кожи, проведенная у 62 пациентов, показала, что через 3 ч после введения фотолон в дозе 1,3 мг/кг флуоресцентная контрастность «опухолевая/здоровая ткань» в поверхностной форме рака кожи в среднем составляла $2,7 \pm 0,5$, в узловой – $2,3 \pm 0,2$, в эрозивно-язвенной – $3,6 \pm 0,3$; достоверные различия получены между поверхностной и эрозивно-язвенной формами рака, $U(14, 14) = 58$ ($p<0,05$), и между узловой и эрозивно-язвенной формами, $U(34, 14) = 50$ ($p<0,0025$).

Оценка зависимости флуоресцентной контрастности «опухолевая/здоровая ткань» от гистологической формы рака кожи, проведенная у 34 пациентов, показала, что при одинаковой дозе фотолон (1,3 мг/кг) и одинаковой клинической форме новообразования (узловая форма) флуоресцентная контрастность «опухолевая/здоровая ткань» была достоверно выше у пациентов с плоскоклеточным раком кожи (в среднем $2,8 \pm 0,2$), чем у пациентов с базальноклеточным раком кожи (в среднем $2,1 \pm 0,2$), $t=2,1$ $p<0,05$.

Заключение

Таким образом, интенсивность флуоресценции фотосенсибилизаторов производных хлорина фотодитазин и фотолон в очаге злокачественного новообразования кожи зависит от внутривенно введенной дозы препарата, клинической и гистологической формы опухоли. Флуоресцентная диагностика

до проведения фотодинамической терапии – необходимое условие для правильного формирования полей облучения, индивидуального планирования световой дозы, ее увеличения при низкой (менее 2) флуоресцентной контрастности, т.к. проведенные ранее исследования с фотодитазин показали, что при более низком уровне флуоресценции возникновение рецидивов вероятнее. Флуоресцентная контрастность «опухолевая/здоровая ткань» ниже в узловых формах злокачественных новообразований. Недостаточное снижение интенсивности флуоресценции после курса ФДТ может быть предиктором рецидива, поэтому в дальнейших исследованиях планируется оценить степень снижения интенсивности флуоресценции в зависимости от подведенной дозы лазерного облучения и связь с возникновением рецидивов. Отсутствие флуоресцентной визуализации в пигментных новообразованиях кожи также можно использовать в качестве диагностического критерия распространенности процесса.

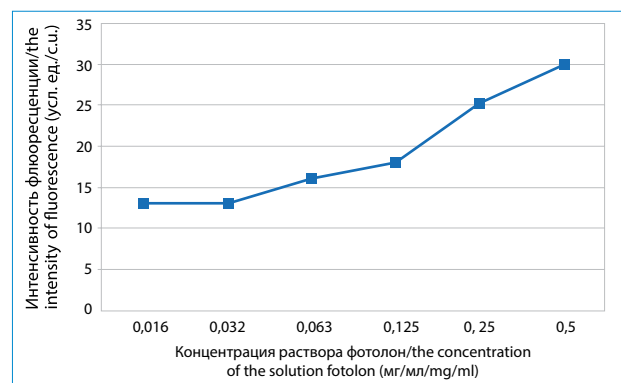


Рис. 6. Зависимость интенсивности флуоресценции in vitro от концентрации раствора фотолон

Fig. 6. Photolon solution fluorescence intensity in vitro dependence on its concentration

ЛИТЕРАТУРА

1. Александров М.Т. Лазерная клиническая биофотометрия (теория, эксперимент, практика). – М.: Техносфера, 2008. – 584 с.
2. Лакович Дж. Основы флуоресцентной спектроскопии. – М.: Мир, 1986. – 496 с.
3. Горенков Р.В., Карпов В.Н., Рогаткин Д.А., Шумский В.И. Хроническая гипоксия как один из факторов повышенной флуоресценции эндогенных порфиринов в живых биологических тканях // Биофизика. – 2007. – Т. 52, № 4. – С. 711-717.
4. Рогаткин Д.А., Быченков О.А., Поляков П.Ю. Неинвазивная спектrophотометрия в современной радиологии: вопросы точности и информативности результатов измерений // Альманах клинической медицины. – 2008. – Т. 17-1. – С. 83-87.
5. Schor N. Correlation between autofluorescence intensity and tumor area in mice bearing renal cell carcinoma // *J Fluoresc.* – 2008. – No. 18(6). – P. 1163-1168.
6. Дронова О.Б., Третьяков А.А., Мищенко А.Н., Булгакова Н.Н. Исследование возможностей лазер-индуцированной аутофлуоресценции в диагностике пищевода Баррета // Сибирский онкологический журнал. – 2008. – № 4. – С. 11-12.
7. Лощенов В.Б., Линьков К.Г., Савельева Т.А. и др. Аппаратурное и инструментальное обеспечение флуоресцентной диагностики и фотодинамической терапии // *Biomedical photonics*. – 2013. – № 3. – С. 17-25.
8. Соколов В.В., Русаков И.Г., Булгакова Н.Н. и др. Флуоресцентные методы исследования в диагностике поверхностного рака мочевого пузыря (обзор литературы) // Сибирский онкологический журнал. – 2007. – № 4. – С. 117-126.
9. Чиссов В.И., Соколов В.В., Булгакова Н.Н., Филоненко Е.В. Флуоресцентная эндоскопия, дерматоскопия, спектрофотометрия в диагностике злокачественных опухолей основных локализаций // Российский биотерапевтический журнал. – 2003. – Т. 5, № 4. – С. 42-56.
10. Филоненко Е.В., Лощенов В.Б., Сотников В.Н. и др. Аутофлуоресцентная диагностика у больных с эпителиальными новообразованиями толстой кишки // Сибирский онкологический журнал. – 2010. – № 5. – С. 17-21.
11. Rotomskis R., Streckyte G. Fluorescence diagnostics of tumors // *Medicina (Kaunas)*. – 2004. – 40(12). – P. 1219-1230.
12. Zhao J., Lui H., McLean D.I., Zeng H. Real-time raman spectroscopy for non-invasive skin cancer detection – preliminary results // *ConfProc IEEE Eng Med Biol Soc.* – 2008. – 2008. – P. 3107-3109. doi: 10.1109/IEMBS.2008.4649861
13. Moan J., Bech O., Peng Q., Berg K. Use of 5-aminolevulinic acid in photochemotherapy and fluorescence diagnostics // *Tidsskr Nor Laegeforen.* – 1998. – 118(8). – P. 1206-1211.
14. Гамаюнов С.В., Корчагина К.С., Скребцова Р.Р., Каров В.А. Изучение возможности флуоресцентного мониторинга ФДТ // Сибирский онкологический журнал. – 2015. – № 51. – С. 24.

REFERENCES

1. Aleksandrov M.T. *Lazernaya klinicheskaya biofotometriya (teoriya, eksperiment, praktika)* [Laser clinical biophotometry (theory, experiment, practice)]. Moscow, Tekhnosfera Publ., 2008. 584 p.
2. Lakovich Dzh. *Osnovy fluorestsentnoi spektroskopii* [Fundamentals of fluorescence spectroscopy]. Moscow, Mir Publ., 1986. 496 p.
3. Gorenkov R.V., Karpov V.N., Rogatkin D.A., Shumskii V.I. Chronic hypoxia as one of the factors of increased fluorescence of endogenous porphyrins in living biological tissues, *Biophysika*, 2007, Vol. 52, No. 4, pp. 711-717. (in Russian)
4. Rogatkin D.A., Bychenkov O.A., Polyakov P.Yu. Noninvasive spectrophotometry in modern radiology: accuracy and informativity of measurement results, *Al'manakh klinicheskoi meditsiny*, 2008, Vol. 17-1, pp. 83-87. (in Russian)
5. Schor N. Correlation between autofluorescence intensity and tumor area in mice bearing renal cell carcinoma, *J Fluoresc*, 2008, No. 18(6), pp. 1163-1168.
6. Dronova O.B., Tret'yakov A.A., Mishchenko A.N., Bulgakova N.N. Study of the possibilities of laser-induced fluorescence in the diagnosis of Barrett's esophagus, *Sibirskii onkologicheskii zhurnal*, 2008, No. 4, pp. 11-12. (in Russian)
7. Loshchenov V.B., Lin'kov K.G., Savel'eva T.A., Loshchenov M.V., Model' S.S., Borodkin A.V. Hardware and tool equipment for fluorescence diagnostics and photodynamic therapy, *Biomedical photonics*, 2013, No. 3, pp. 17-25. (in Russian)
8. Sokolov V.V., Rusakov I.G., Bulgakova N.N., Ul'yanov R.V., Teplov A.A. Fluorescent techniques in the diagnosis of superficial bladder cancer (review), *Sibirskii onkologicheskii zhurnal*, 2007, No. 4, pp. 117-126. (in Russian)
9. Chissov V.I., Sokolov V.V., Bulgakova N.N., Filonenko E.V. Fluorescent endoscopy, dermatoscopy, spectrophotometry in the diagnosis of malignant tumors of the main localizations, *Rossiiskii bioterapevticheskii zhurnal*, 2003, Vol. 5, No. 4, pp. 42-56.
10. Filonenko E.V., Loshchenov V.B., Sotnikov V.N., Razzhivina A.A., Perevoznikov A.I., Savel'eva T.A., Radvanskaya O.A., Sokolov A.A., Ageikina N.V. Autofluorescent diagnostics in patients with epithelial neoplasms of the colon, *Sibirskii onkologicheskii zhurnal*, 2010, No. 5, pp. 17-21. (in Russian)
11. Rotomskis R., Streckyte G. Fluorescence diagnostics of tumors, *Medicina (Kaunas)*, 2004, 40(12), pp. 1219-1230. (in Lithuanian)
12. Zhao J., Lui H., McLean D.I., Zeng H. Real-time raman spectroscopy for non-invasive skin cancer detection – preliminary results, *ConfProc IEEE Eng Med Biol Soc*, 2008, 2008, pp. 3107-3109. doi: 10.1109/IEMBS.2008.4649861
13. Moan J., Bech O., Peng Q., Berg K. Use of 5-aminolevulinic acid in photochemotherapy and fluorescence diagnostics, *Tidsskr Nor Laegeforen*, 1998, 118(8), pp. 1206-1211.
14. Gamayunov S.V., Korchagina K.S., Skrebtsova R.R., Karov V.A. Exploring the possibility of fluorescent monitoring of PDT in clinic, *Sibirskii onkologicheskii zhurnal*, 2015, No. 51, p. 24. (in Russian)