

НОВЫЕ ПОДХОДЫ К СЕЛЕКТИВНОЙ ЛАЗЕРНОЙ ТРАБЕКУЛОПЛАСТИКЕ

С.Ю. Петров, Р.П. Полева

Научно-исследовательский институт глазных болезней, Москва, Россия

Резюме

Селективная лазерная трабекулопластика (СЛТ) является «золотым стандартом» лазерной хирургии глаукомы. Её эффективность сопоставима с медикаментозной терапией; в отдельных случаях она обладает рядом преимуществ, способствующих созданию более стойкого гипотензивного эффекта, и может рассматриваться в качестве стартовой терапии первичной открытоугольной глаукомы и офтальмогипертензии. СЛТ безопасна и эффективна при повторном проведении процедуры. Потенциально СЛТ способна снизить потребность в антиглаукомных препаратах, повысить приверженность лечению и сделать его более комфортным, что в конечном итоге может улучшить качество жизни. В последние годы завоевывают популярность новые модификации стандартных лазерных технологий. В приводимом ниже обзоре суммированы данные научной литературы о безопасности и эффективности лазерной трабекулопластики нового поколения. Приведены характеристики микроимпульсной лазерной трабекулопластики, паттерн-сканирующей лазерной трабекулопластики и титан-сапфировой лазерной трабекулопластики и описаны посвященные им исследования последних лет.

Ключевые слова: глаукома, селективная лазерная трабекулопластика, микроимпульсная лазерная трабекулопластика, паттерн-сканирующая лазерная трабекулопластика, титан-сапфировая лазерная трабекулопластика.

Для цитирования: Петров С.Ю., Полева Р.П. Новые подходы к селективной лазерной трабекулопластике // *Biomedical photonics*. – 2018. – Т. 7, № 3. – С. 47–56. doi: 10.24931/2413–9432–2018–7– 3–47–56.

Контакты: Петров С.Ю., e-mail: glaucomatosis@gmail.com

NEW APPROACHES TO SELECTIVE LASER TRABECULOPLASTY

Petrov S.Yu., Poleva R.P.

Scientific Research Institute of Eye Diseases, Moscow, Russia

Abstract

Selective laser trabeculoplasty (SLT) is the “golden standard” of laser glaucoma surgery. Its efficacy can be compared to pharmacological therapy, while in some cases its advantages may even lead to a more stable hypotensive effect. SLT may be used as a primary treatment for primary open-angle glaucoma patients and patients with ocular hypertension, while also considered safe and effective in cases when a repeat procedure is required. SLT may potentially decrease the demand for antiglaucoma drugs, improve patient’s response to treatment, make the treatment more comfortable and overall increase the patient’s quality of life. New modifications of standard laser treatment procedures have been emerging lately. This article summarizes scientific data on the efficacy and safety of the new generation of laser trabeculoplasty. It specifies the characteristics of micropulse laser trabeculoplasty (MLT), pattern-scanning trabeculoplasty (PLT) and titanium-sapphire laser trabeculoplasty (TSLT) and recounts the latest research dedicated to them.

Keywords: glaucoma, selective laser trabeculoplasty, micropulse laser trabeculoplasty, pattern-scanning trabeculoplasty, titanium-sapphire laser trabeculoplasty.

For citations: Petrov S.Yu., Poleva R.P. New approaches to selective laser trabeculoplasty, *Biomedical photonics*, 2018, T. 7, No. 3, pp. 47–56 (in Russian). doi: 10.24931/2413–9432–2018–7– 3–47–56.

Contacts: Petrov S.Yu., e-mail: glaucomatosis@gmail.com

Введение

Широкое использование лазерных технологий в хирургическом лечении глаукомы для снижения внутриглазного давления началось еще в 70-х гг. прошлого века с аргон-лазерной трабекулопластики (АЛТ). Эффективность и безопасность АЛТ была продемонстрирована в ходе крупного многоцентро-

вого проспективного клинического исследования по использованию лазеров для лечения глаукомы (Glaucoma Laser Trial) [1], и на протяжении долгого времени АЛТ оставалась методом выбора при открытоугольной глаукоме [2, 3]. Однако, несмотря на положительные результаты исследований, данная техника

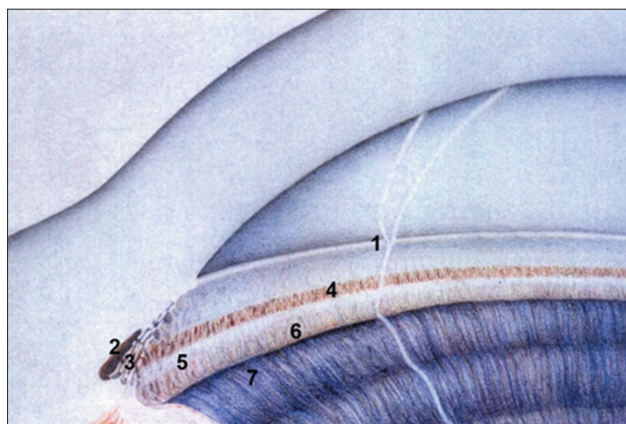


Рис. 1. Строение угла передней камеры глаза:
1 – переднее пограничное кольцо Швальбе, 2 – вырезка, 3 – трабекула, 4 – Шлеммов канал, 5 – склеральная шпора, 6 – цилиарное тело, 7 – периферия корня радужки
Fig. 1. Anterior chamber angle anatomy:
1 – anterior Schwalbe's annular line, 2 – incisura, 3 – trabecular meshwork, 4 – Schlemm's canal, 5 – scleral spur, 6 – ciliary body, 7 – peripheral part of the iris root

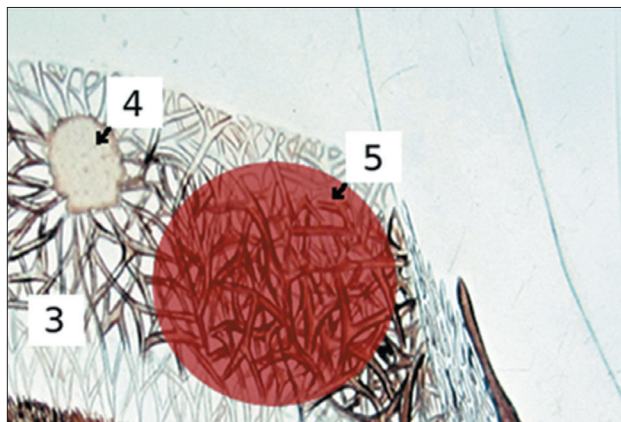


Рис. 2. Схема нанесения лазерных коагулятов при трабекулопластике:
1 – радужка, 2 – цилиарное тело, 3 – трабекулярная сеть, 4 – лазеркоагулят после аргон-лазерной трабекулопластики (коагулирующее поражение трабекулы после термического ожога), 5 – воздействие при СЛТ (селективное воздействие на пигментированные меланиносодержащие клетки без последующих дефектов трабекулы)
Fig. 2. Scheme of applying laser coagulation in trabeculoplasty:
1 – iris, 2 – ciliary body, 3 – trabecular meshwork, 4 – laser burn after ALT (trabecular coagulation defect after the thermic burn), 5 – SLT laser exposure zone (selective action on the melaniferous cells without any subsequent visual or structural damage)

не заменила инстилляцию гипотензивных средств в качестве стартовой терапии первичной открытоугольной глаукомы (ПОУГ), что было связано с появлением более современных и эффективных средств медикаментозной терапии и с рядом недостатков самой АЛТ. Интерес к лазерным методам лечения снова возрос в последние годы с появлением новых техник, не обладающих недостатками АЛТ, например, селективной лазерной трабекулопластики (СЛТ) [4].




Рис. 3. Сравнение размеров светового пятна при АЛТ и СЛТ
Fig. 3. Comparison of the ALT and SLT light spot sizes

При одинаковом гипотензивном эффекте СЛТ на 360° и АЛТ на 180°, СЛТ минимально травмирует эндотелиальные клетки и оставляет трабекулярную сеть интактной, что, в свою очередь, ведет к меньшей выраженности воспаления в передней камере после выполнения процедуры, в то время как АЛТ в отдельных случаях способна приводить к образованию периферических передних синехий и рубцеванию трабекулярной сети [5–7]. Схемы расположения структур угла глаза, нанесения лазерных коагулятов при трабекулопластике и сравнение размеров светового пятна можно увидеть на рис. 1, 2 и 3, соответственно.

При схожей эффективности медикаментозной терапии и СЛТ [8–11] лазерное вмешательство обладает рядом преимуществ, таких как отсутствие проблем, связанных с приверженностью лечению или невозможностью своевременного приобретения лекарств, способствующих созданию более стойкого гипотензивного эффекта. Более того, в последние годы СЛТ периодически рассматривается в качестве первой линии лечения ПОУГ и офтальмогипертензии [12–14]. Сопоставимость результатов применения медикаментозной и лазерной методик неоднократно была доказана в таких исследованиях, как как Glaucoma Laser Trial и Ocular Hypertension Treatment Study, а также многочисленных научных работах ряда зарубежных и отечественных ученых. Более того, в исследованиях J. Tsai и R. Lee лазерная трабекулопластика позволила добиться более стойкого снижения внутриглазного давления (ВГД) [10, 15].

Несмотря на некоторую ограниченность данных, касающихся повторной СЛТ при снижении гипотензивного эффекта в отдаленные сроки, считается, что процедуру можно повторять ежегодно, при этом это будет безопасным и эффективным вариантом поддерживающей терапией [16–18]. Потенциально СЛТ способна снизить потребность в антиглаукомных

препаратах, повысить приверженность лечению и сделать его более комфортным, что в конечном итоге может улучшить качество жизни. За последние годы проведены самые разные исследования безопасности и эффективности СЛТ при различных вариантах глаукомы с целью изучения возможности извлечь из нее максимальную пользу за счет оптимизации уровня лазерной энергии, выявления прогностических факторов успешного исхода, определения характера корреляции ВГД в случае выполнения процедуры на обоих глазах и оценки влияния на другие факторы риска прогрессирования глаукомы (например, флуктуации ВГД) [19–28].

Внедрение минимально инвазивной хирургии глаукомы в клиническую практику не привело к постепенному снижению частоты проведения трабекулопластики. Несмотря на частичное совпадение показаний к выполнению этих процедур, лазерная трабекулопластика имеет ряд преимуществ: она менее инвазивна, относится к экстраокулярным манипуляциям, не комбинируется с экстракцией катаракты и является более дешёвым методом лечения. Трабекулопластике до сих пор принадлежит важная роль в различных стратегиях лечения глаукомы, а благодаря достижениям современной науки, ее эффективность и безопасность продолжают расти.

К процедурам лазерной трабекулопластики нового поколения, способствующим снижению ВГД и сокращению потребности в лекарственных препаратах, относятся микроимпульсная лазерная трабекулопластика (МЛТ), паттерн-сканирующая лазерная трабекулопластика (ПЛТ) и титан-сапфировая лазерная трабекулопластика (ТСЛП). В приводимом ниже обзоре суммированы данные научной литературы о безопасности и эффективности лазерной трабекулопластики нового поколения.

Микроимпульсная лазерная трабекулопластика

Технология микроимпульсной лазерной трабекулопластики (МЛТ) предполагает поступление энергии в виде повторяющихся субпороговых микроимпульсов с перерывами между ними. Подобная схема позволяет уменьшить накопление термальной энергии, контролировать повышение температуры и избежать рубцового повреждения тканей глаза [29,30]. Механизм развития эффекта от применения лазерной трабекулопластики нового поколения заключается в стимуляции клеточного биохимического каскада, опосредованной цитокинами, что в конечном итоге способствует усилению оттока водянистой влаги при меньшем повреждении тканей [31]. Согласно данным сканирующей электронной микроскопии, МЛТ не вызывает коагуляционного повреждения трабекулярной сети [32], что выгодно отличает МЛТ от технологий с использованием лазеров непре-

рывного излучения, таких как АЛТ, приводящей к механическому повреждению и рубцеванию трабекулярных структур [33]. Более того, несмотря на то, что СЛТ также не приводит к рубцеванию, она, тем не менее, проигрывает МЛТ по безопасности, так как в ходе последней не повреждаются пигментные клетки трабекулярной сети [34].

Для МЛТ не существует обязательной конечной точки лечения в виде побледнения ткани в месте воздействия или образования пароголового пузырька в структуре трабекулы. Поскольку воспалительный процесс выражен минимально или вообще отсутствует, назначать противовоспалительные препараты после МЛТ не требуется [35].

Преимущества МЛТ перед СЛТ проявляются особенно ярко у пациентов с повышенным риском подъема ВГД после лазерной процедуры, в частности, при выраженной пигментации трабекулярной сети. В ходе первых исследований МЛТ продемонстрировала многообещающие результаты при открытоугольной глаукоме. Высказывается небезосновательное предположение о том, что по итогам проводимых в настоящее время крупномасштабных многоцентровых исследований, МЛТ окажется столь же эффективной по сравнению с СЛТ, но более безопасной [35–36].

МЛТ стандартно выполняется со следующими настройками лазера: диаметр пятна 300 мкм (при СЛТ диаметр пятна составляет 400 мкм), экспозиция 300 мс, мощность 1000 мВт, коэффициент заполнения 15%. Коэффициент заполнения – это величина, характеризующая степень использования лазера в процессе лечения. N.M. Radcliffe рекомендует наносить 100 отдельных коагулятов по окружности на 360°, в то время как I.K. Ahmed предлагает делать их сливными [37, 38]. Как и другие разновидности лазерной трабекулопластики, МЛТ требует только местной анестезии. Если пациент испытывает болевые ощущения в ходе процедуры, то энергию лазера постепенно уменьшают.

Эффективность МЛТ подтверждают результаты различных исследований. В исследовании А.М. Fea с соавт. с привлечением 20 пациентов нанесение сливных коагулятов осуществлялось при субпороговом микроимпульсном лазерном воздействии (длина волны лазера 810 нм) в нижнем сегменте переднего отдела трабекулярной сети на 180°. Характеристики лазера были следующими: диаметр пятна 200 мкм, мощность 2000 мВт, экспозиция 200 мс, коэффициент заполнения 15%, количество прижиганий 70–84. У 15 пациентов (75%) МЛТ оказалась успешной – в течение 12 мес уровень ВГД снизился примерно на 20%. В 5 случаях (25%) МЛТ признана неудачной – у 4 пациентов в течение первой недели и у 1 пациента в течение 6 мес [39].

D. Gossage и соавт. представили двухгодичные результаты МЛТ (длина волны 532 нм), выполненной на 18 глазах с ПОУГ. Мощность лазера составила 300 мВт, 700 мВт и 1000 мВт. В группе МЛТ, проводившейся при мощности лазерной энергии 1000 мВт, результаты оказались статистически достоверно лучше – через 24 мес ВГД снизилось на 24% [40].

Согласно предварительным данным, полученным Р. Coombs при сравнении МЛТ и СЛТ, обе технологии сопоставимы по своей эффективности. На 12 глазах была выполнена МЛТ, на 14 глазах – СЛТ. В обеих группах наблюдалось достоверное снижение ВГД – в среднем на 3,9 мм рт.ст. и 2,6 мм рт.ст., соответственно. После МЛТ потребность в медикаментозных препаратах сократилась несколько больше, чем после СЛТ (на 0,6 и 0,1, соответственно) [41].

В Абудже проводилось исследование Е. Olufemi, включившее 30 глаз 16 пациентов с проведением 34 циклов лазерной терапии. Основным критерием отбора была невозможность компенсации ВГД при максимальной гипотензивной терапии. Через 1 ч после окончания процедуры ВГД снижалось в среднем на 3,2 мм рт.ст. и в дальнейшем оставалось на стабильно достоверном уровне снижения в 17,2% относительно базового уровня ВГД [42].

Также в литературе имеются сообщения об эффективности МЛТ, выполненной после СЛТ [43].

В ходе кратковременного проспективного контролируемого пилотного исследования D. Ingvaldstad сравнивались эффективность и безопасность МЛТ и АЛТ, выполненные после рандомизации на 21 глазу. МЛТ осуществлялась при следующих настройках лазера: диаметр пятна 300 мкм, мощность 2000 мВт, коэффициент заполнения 15%, количество прижиганий 66 (наносится на 180° с носовой стороны). Через 3 мес в обеих группах ВГД снизилось на 20%, статически достоверных различий между группами зафиксировано не было. Болевой синдром в ходе выполнения процедуры и воспалительный процесс в послеоперационном периоде (клеточная взвесь или опалесценция влаги передней камеры) выражены незначительно, причем отмечено, что после МЛТ они встречались существенно реже [44].

Результаты исследования Е. Rantala позволяют предположить, что МЛТ на 180° может быть неэффективна при открытоугольной глаукоме. Согласно данным, полученным в ходе этого ретроспективного исследования, только в 1 из 40 случаев (2,5%) имело место снижение ВГД $\geq 20\%$, а в течение 19 мес наблюдения ВГД уменьшилось на ≥ 3 мм рт.ст. лишь у 3 человек (7,5%). Окончательный вывод о неэффективности МЛТ делался примерно через 3 мес. В представленной выборке исходный средний уровень ВГД был относительно невысоким ($21,8 \pm 4,9$ мм рт.ст., диапазон 14–34 мм рт.ст.), при этом больные использовали в среднем

$2,0 \pm 1,3$ препарата. МЛТ выполнялась при следующих настройках лазера: диаметр пятна 300 мкм, мощность 2000 мВт, экспозиция 200 мс, коэффициент заполнения 15%, количество прижиганий 60–66 (наносится на 180°) [45].

В целом, исследователи сходятся в положительной оценке безопасности проведения МЛТ у пациентов с открытоугольной глаукомой. А.М. Fea и соавт. сообщают о подъеме ВГД и опалесценции влаги передней камеры после МЛТ по поводу пигментной глаукомы; уровень ВГД нормализовался через 3 дня на фоне применения системных препаратов. МЛТ хорошо переносится, за исключением ощущения жжения или нагревания во время процедуры, что наблюдалось у 4 пациентов (20% случаев) [39]. В научной литературе не встречается никаких данных о поздних послеоперационных осложнениях МЛТ.

Паттерн-сканирующая лазерная трабекулопластика

Процесс паттерн-сканирующей лазерной трабекулопластики (ПЛТ) предполагает нанесение лазеркоагулятов на трабекулярную сеть по предварительно заданному шаблону (паттерну) под управлением компьютера. На сегодняшний день ПЛТ наиболее часто используется при выполнении массивных лазерных вмешательств на глазном дне, таких как панретинальная лазерная коагуляция сетчатки (ПРЛКС). В последние годы также становится популярным её использование в лечении пациентов с ПОУГ, поскольку полная обработка трабекулярной сети с рассчитанным выравниванием каждого паттерна и автоматизированной ротацией позволяет избегать как наложения коагулятов друг на друга, так и образования слишком большого промежутка между ними [46]. Предполагается, что клеточный ответ на ПЛТ сопровождается менее выраженным рубцеванием и коагуляционным повреждением. При ПЛТ продолжительность импульсов гораздо меньше по сравнению с АЛТ, благодаря чему уменьшается степень термического повреждения. Эффективность процедуры объясняется тем, что на участок трабекулярной сети наносится примерно в 10 раз большее количество лазеркоагулятов [47].

Основу полуавтоматической паттерн-сканирующей установки PASCAL (Optimedica Corp, США) составляет Nd-YAG-лазер с удвоенной частотой (непрерывное воздействие зеленым лучом с длиной волны 532 нм или желтым лучом с длиной волны 577 нм). Диаметр пятна составляет 100 мкм, экспозиция равняется 5–10 мс, а мощность калибруется до тех пор, пока при экспозиции 10 мс не происходит побеление трабекулярной сети в нижнем сегменте глаза, где проницаемость для лазера является наибольшей. Побеление ткани происходит в течение 10 мс при уровне мощ-

ности менее 1 Вт. Когда мощность подобрана, экспозиция уменьшается до 5 мс, вследствие чего точка лечения становится невидимой. Далее используется паттерн-сканирующий алгоритм с компьютерным управлением. Каждый паттерн включает два или три ряда (24–66 коагулятов) дугообразных коагулятов и имеет протяженность 22,5°. После завершения паттерна луч автоматически поворачивается на 22,5°. 8 соседних сегментов коагуляции соответствуют 180° трабекулярной сети, а 16 сегментов – 360° [48].

В ходе проспективного пилотного исследования M. Turati, ПЛТ на 360° (16 сегментов, длина волны 532 нм) была проведена на 47 глазах 25 пациентов. В течение 6 мес наблюдения средний уровень ВГД снизился с 21,9±4,1 до 15,5±2,7 мм рт.ст. Впрочем, 17 глаз были исключены из исследования по причине развития вирусного конъюнктивита или возникновения потребности в дополнительной антиглаукомной терапии из-за повышения ВГД после процедуры. На 20 из 30 глаз (67%) средний уровень ВГД снизился на 24% [49].

Опубликованы результаты нескольких исследований, в процессе которых сравнивали эффективность АЛТ и ПЛТ. Согласно данным ретроспективного исследования С. Varbu, после ПЛТ, выполненной на 20 глазах 20 пациентов, в течение 8 недель средний уровень ВГД снизился с 20,2±1,1 до 15,6±0,8 мм рт.ст. ($p < 0,001$). Статистически достоверной разницы между результатами ПЛТ и АЛТ не выявлено ($p = 0,26$) [46]. Согласно данным исследования J. Kim, через 6 мес ПЛТ снижает средний уровень ВГД на 27,1% – с 24,1±4,2 до 17,6±2,6 мм рт.ст. ($p = 0,03$). Статистически достоверной разницы между результатами ПЛТ и АЛТ также выявлено не было [50]. Исследование K. Mansouri и T. Shaarawy, проведенное на 58 глазах с первичной и вторичной глаукомой, продемонстрировало схожие профили эффективности и безопасности ПЛТ и СЛТ при несколько более выраженном гипотензивном эффекте ПЛТ на отметках в 1 и 3 мес, а также при лучшей переносимости процедуры ПЛТ пациентами [51].

T. Turati и соавт. продемонстрировано, что после ПЛТ не наблюдается ни подъемов ВГД, ни воспаления [49]. Результаты ретроспективного изучения серии клинических случаев (9 пациентов, 11 глаз) свидетельствуют о том, что в течение 6 мес после ПЛТ (длина волны 577 нм) ВГД снизилось на 31%. Статистически достоверная разница между количеством используемых лекарственных препаратов до и после процедуры отсутствовала (2,6 и 2,8, соответственно). В одном случае наблюдался транзиторный подъем ВГД после выполнения ПЛТ. О случаях формирования периферических передних синехий или повреждения эндотелия роговицы не сообщается [47].

Таким образом, ПЛТ является эффективным методом снижения ВГД. Положительные результаты пер-

вых исследований послужат поводом для более масштабных контролируемых исследований ее безопасности, эффективности и стабильности гипотензивного эффекта в отдаленные сроки.

Титан-сапфировая лазерная трабекулопластика

Преимуществом титан-сапфировой лазерной трабекулопластики (ТСЛП) является более глубокое (порядка 200 мкм) проникновение лазерного излучения за счет используемой длины волны (790 нм – спектр, близкий к инфракрасному излучению), при этом энергия поступает в виде импульсов длительностью от 5 до 10 мс. Такие характеристики позволяют достичь юстаканаликулярной сети и внутренней стенки шлеммова канала. Затем лазер селективно поглощается пигментированными фагоцитирующими клетками, что предохраняет от повреждения трабекулярную сеть [52].

Луч лазера фокусируют на пигментированной трабекулярной сети и наносят на нее 50 отдельных (не накладывающихся друг на друга) коагулятов на 180°. Диаметр пятна на глубине 200 мкм меньше, чем в случае СЛТ или МЛТ. Энергия лазера составляет 50 мДж, но при необходимости ее можно снизить до 30 мДж. Конечной точкой лечения является образование мини-пузырьков или видимого ожога пигмента трабекулярной сети [52, 53].

В 2009 г. M. Goldenfeld и соавт. были опубликованы данные, полученные в ходе пилотного исследования длительностью 15 мес, цель которого заключалась в сравнении эффективности ТСЛП и АЛТ. Показано, что после ТСЛП уровень ВГД снижается в среднем на 8 мм рт.ст. (32%), а после АЛТ – на 6,5 мм рт.ст. (25%). Статистически достоверной разницы между группами выявлено не было. Количество используемых препаратов после трабекулопластики существенным образом не изменилось, хотя и уменьшилось (с 1,4±1,0 до 1,3±1,0 в группе ТСЛП и с 2,1±0,8 до 2,0±0,8 в группе АЛТ) [52].

Подъем ВГД после ТСЛП имел место у одного пациента. О случаях формирования периферических передних синехий в послеоперационном периоде не сообщается. Отдаленные осложнения (в течение 2 лет после выполнения ТСЛП) не зафиксированы [53, 54].

Результаты гистологических исследований G. Simon на донорских глазах свидетельствуют о незначительных анатомических изменениях трабекулярной сети на фоне экспозиции лазера при исключении ее термального повреждения, что позволяет предположить возможность неоднократного повторения ТСЛП при снижении гипотензивного эффекта [55].

Поскольку ТСЛП является относительно новой технологией, данные о ней в научной литературе весьма ограничены, поэтому необходимы крупномасштабные рандомизированные исследования для

Таблица
Сравнение характеристик модификаций лазерной трабекулопластики
Table
Comparison of the characteristics of laser trabeculoplasty modifications

	АЛТ ALT	СЛТ SLT	МЛТ MLT	ПЛТ PLT	ТСЛТ TSLT
Длина волны Wavelength	488–512 нм 488–512 nm	532 нм 532 nm	532, 577 или 810 нм 532, 577 or 810 nm	532 или 577 нм 532 or 577 nm	790 нм 790 nm
Продолжительность импульса Pulse duration	0,1 с 0.1 s	3×10^{-9} с 3×10^{-9} s	$200\text{--}300 \times 10^{-3}$ с $200\text{--}300 \times 10^{-3}$ s	$5\text{--}10 \times 10^{-3}$ с $5\text{--}10 \times 10^{-3}$ s	$5\text{--}10 \times 10^{-3}$ с $5\text{--}10 \times 10^{-3}$ s
Мощность импульса (мВт) или количество энергии на 1 импульс (мДж) Pulse power (mW) or pulse energy (mJ)	400–1200 мВт 400–1200 mW	0,1–2,0 мДж 0.1–2.0 mJ	1000–2000 мВт 1000–2000 mW	500–1000 мВт 500–1000 mW	30–50 мДж 30–50 mJ
Размер лазеркоагулята Laser coagulant size	50 мкм 50 μ m	400 мкм 400 μ m	200–300 мкм 200–300 μ m	100 мкм 100 μ m	200 мкм 200 μ m
Рекомендуемое количество лазеркоагулятов Recommended number of laser coagulants	50–100 равномерно рассредоточенных коагулятов 50–100 uniformly spread coagulants	50 или 100 сливных лазеркоагулятов 50 or 100 merging laser coagulants	60–100 одиночных или сливных коагулятов 60–100 independent or merged coagulants	8 или 16 сегментов 8 or 16 segments	50 граничащих, но не сливающихся коагулятов 50 bordering but not merging coagulants
Величина угла воздействия на трабекулярную сеть Angle of effect on the trabecular network	180–360°	180° или 360° 180° or 360°	180° или 360° 180° or 360°	180° или 360° 180° or 360°	180°
Реакция тканей Tissue reaction	Очаговая депигментация, возможно образование пузырьков газа («эффект попкорна») Focal depigmentation, possible formation of gas bubbles ("popcorn effect")	Небольшие пузырьки. Мощность воздействия калибруется до появления пузырьков в точке воздействия, затем мощность поступательно снижается с шагом 0,1 мДж до порога отсутствия реакции Small bubbles. The affecting power is calibrated until the appearance of bubbles at the affected point, then the energy is gradually decreased in steps of 0.1 mJ until a threshold of no reaction	Видимая реакция тканей отсутствует No visible tissue reaction	После калибровки мощности видима реакция тканей отсутствует No visible tissue reaction after power calibration	Образование мини-пузырьков или видимого ожога пигмента трабекулярной сети Formation of mini-bubbles or visible burn of the trabecular network pigment

<p>Реакция/ Осложнения Reaction / Complications</p>	<p>Офтальмогипертензия, воспаление в передней камере, в отдельных случаях возможно повреждение эндотелия, образование периферических передних синехий и рубцевание трабекулярной сети Ocular hypertension, inflammation in the anterior chamber, in some cases, damage to the endothelium, the formation of peripheral anterior synechiae and scarring of the trabecular network</p>	<p>Офтальмогипертензия, воспаление в передней камере Ocular hypertension, inflammation in the anterior chamber</p>	<p>Жжение. Редко – офтальмогипертензия, воспаление в передней камере Burning sensation. Rarely – ocular hypertension, inflammation in the anterior chamber</p>	<p>Возможна транзиторная реактивная офтальмогипертензия Possible transient reactive ocular hypertension</p>	<p>Возможна реактивная офтальмогипертензия Possible reactive ocular hypertension</p>
--	--	--	--	---	--

полноценных выводов о ее эффективности и безопасности, в т.ч. в отдаленном периоде.

Заключение

Селективная лазерная трабекулопластика в свое время вернула интерес к лазерным методам лечения открытоугольной глаукомы и на сегодняшний день является «золотым стандартом» лазерной хирургии.

Согласно первым исследованиям, развивающиеся новые технологии, такие как МЛТ, ПЛТ и ТСЛП, снижают уровень ВГД с сопоставимой эффективностью, зачастую обладают лучшей переносимостью и реже провоцируют осложнения, например, послеоперационное воспаление и подъемы ВГД. Сравнение характеристик вышеперечисленных модификаций лазерной трабекулопластики можно увидеть в табл.

ЛИТЕРАТУРА

1. The Glaucoma Laser Trial (GLT) and glaucoma laser trial follow-up study: 7. Results. Glaucoma Laser Trial Research Group // *Am J Ophthalmol.* – 1995. – Vol. 120. – P. 718–731.
2. Wise J.B., Witter S.L. Argon laser therapy for open-angle glaucoma. A pilot study // *Arch Ophthalmol.* – 1979. – Vol. 97. – P. 319–322.
3. Ticho U., Zauberman H. Argon laser application to the angle structures in the glaucomas // *Arch Ophthalmol.* – 1976. – Vol. 94, No 1. – P. 61–64.
4. Latina M.A., Sibayan S.A., Shin D.H., et al. Q-switched 532-nm Nd: YAG laser trabeculoplasty (selective laser trabeculoplasty), a multicenter, pilot, clinical study // *Ophthalmology.* – 1998. – Vol. 105, No 11. – P. 2082–2090.
5. Odberg T., Sandvik L. The medium and long-term efficacy of primary argon laser trabeculoplasty in avoiding topical medication in open angle glaucoma // *Acta Ophthalmol Scand.* – 1999. – Vol. 77, No 2. – P. 176–181.
6. Wong M.O., Lee J.W., Choy B.N., et al. Systematic review and meta-analysis on the efficacy of selective laser trabeculoplasty in open-angle glaucoma // *Surv Ophthalmol.* – 2015. – Vol. 60. – P. 36–50.
7. Kramer T.R., Noecker R.J. Comparison of the morphologic changes after selectivelaser trabeculoplasty and argon laser trabeculoplasty in human eye bank eyes // *Ophthalmology.* – 2001. – Vol. 108. – P. 773–779.

REFERENCES

1. The Glaucoma Laser Trial (GLT) and glaucoma laser trial follow-up study: 7. Results. Glaucoma Laser Trial Research Group, *Am J Ophthalmol*, 1995, Vol. 120, pp. 718–731.
2. Wise J.B., Witter S.L. Argon laser therapy for open-angle glaucoma. A pilot study, *Arch Ophthalmol*, 1979, Vol. 97, pp. 319–322.
3. Ticho U., Zauberman H. Argon laser application to the angle structures in the glaucomas, *Arch Ophthalmol*, 1976, Vol. 94, No 1, pp. 61–64.
4. Latina M.A., Sibayan S.A., Shin D.H., Noecker R.J., Marcellino G. Q-switched 532-nm Nd: YAG laser trabeculoplasty (selective laser trabeculoplasty), a multicenter, pilot, clinical study, *Ophthalmology*, 1998, Vol. 105, No 11, pp. 2082–2090.
5. Odberg T., Sandvik L. The medium and long-term efficacy of primary argon laser trabeculoplasty in avoiding topical medication in open angle glaucoma, *Acta Ophthalmol Scand*, 1999, Vol. 77, No 2, pp. 176–181.
6. Wong M.O., Lee J.W., Choy B.N., Chan J.C., Lai J.S. Systematic review and meta-analysis on the efficacy of selective laser trabeculoplasty in open-angle glaucoma, *Surv Ophthalmol*, 2015, Vol. 60, pp. 36–50.
7. Kramer T.R., Noecker R.J. Comparison of the morphologic changes after selectivelaser trabeculoplasty and argon laser trabeculoplasty in human eye bank eyes. *Ophthalmology*, 2001, Vol. 108, pp. 773–779.

8. Katz L.J., Steinmann W.C., Kabir A., et al. Selective laser trabeculoplasty versus medicaltherapy as initial treatment of glaucoma: a prospective, randomized trial // *J Glaucoma*. – 2012. – Vol. 21. – P. 460–468.
9. Li X., Wang W., Zhang X. Meta-analysis of selective laser trabeculoplasty versus topical medication in the treatment of open-angle glaucoma // *BMC Ophthalmol*. – 2015. – Vol. 19, No 15. – P. 107.
10. Lee R., Hutnik C.M. Projected cost comparison of selective laser trabeculoplasty versus glaucoma medication in the Ontario Health Insurance Plan // *Can J Ophthalmol*. – 2006. – Vol. 41, No 4. – P. 449–456.
11. Lee J.W., Chan C.W., Wong M.O., et al. A randomized control trial to evaluate the effect of adjuvant selective laser trabeculoplasty versus medication alone in primary open-angle glaucoma, preliminary results // *Clin Ophthalmol*. – 2014. – No 8. – P. 1987–1992.
12. Melamed S., Ben Simon G.J., Levkovitch-Verbin H. Selective laser trabeculoplasty as primary treatment for open-angle glaucoma: a prospective, nonrandomized pilotstudy // *Arch Ophthalmol*. – 2003. – Vol. 121. – P. 957–960.
13. Kadasi L.M., Wagdi S., Miller K.V. Selective Laser Trabeculoplasty as Primary Treatment for Open-Angle Glaucoma // *RI Med J*. – 2016. – Vol. 99, No 6. – P. 22–25.
14. Waisbourd M., Katz L.J. Selective laser trabeculoplasty as a first-line therapy: a review // *Can J Ophthalmol*. – 2014. – Vol. 49, No 6. – P. 519–522.
15. Tsai J.C. Medication adherence in glaucoma, approaches for optimizing patient compliance // *Curr Opin Ophthalmol*. – 2006. – Vol. 17. – P. 190–195.
16. Francis B.A., Loewen N., Hong B., et al. Repeatability of selective laser trabeculoplasty for open-angle glaucoma // *BMC Ophthalmol*. – 2016. – Vol. 16. – P. 128.
17. Hong B.K., Winer J.C., Martone J.F., et al. Repeat selective laser trabeculoplasty // *J Glaucoma*. – 2009. – Vol. 18. – P. 180–183.
18. Durr G.M., Harasymowycz P. The effect of repeat 360-degree selective laser trabeculoplasty on intraocular pressure control in open-angle glaucoma // *J Fr Ophthalmol*. – 2016. – Vol. 39, No 3. – P. 261–264.
19. Mao A.J., Pan X.J., McIlraith I., et al. Development of a prediction rule to estimate the probability of acceptable intraocular pressure reduction after selective laser trabeculoplasty in open-angle glaucoma and ocular hypertension // *J Glaucoma*. – 2008. – Vol. 17. – P. 449–454.
20. Lee J.W., Liu C.C., Chan J.C., Lai J.S. Predictors of success in selective laser trabeculoplasty for normal tension glaucoma // *Medicine*. – 2014. – Vol. 93. – P. 236.
21. Lee J.W., Wong M.O., Liu C.C., Lai J.S. Optimal selective laser trabeculoplasty energy for maximal intraocular pressure reduction in open-angle glaucoma // *J Glaucoma*. – 2015. – Vol. 24. – P. 128–131.
22. Abdelrahman A.M. Noninvasive Glaucoma Procedures, Current Options and Future Innovations // *Middle East Afr J Ophthalmol*. – 2015. – Vol. 22, No 1. – P. 2–9.
23. Hongyang Z., Yangfan Y., Jiangang X., Minbin Y. Selective laser trabeculoplasty in treating post-trabeculectomy advanced primary open-angle glaucoma // *Exp Ther Med*. – 2016. – Vol. 11, No 3. – P. 1090–1094.
24. Day D.G., Sharpe E.D., Atkinson M.J., et al. The clinical validity of the treatment satisfaction survey for intraocular pressure in ocular hypertensive and glaucoma patients // *Eye (Lond)*. – 2006. – Vol. 20, No 5. – P. 583–590.
25. Ting N.S., Li Yim J.F., Ng J.Y. Different strategies and cost-effectiveness in the treatment of primary open angle glaucoma // *Clinicoecon Outcomes Res*. – 2014. – Vol. 6. – P. 523–530.
26. Hodge W.G., Damji K.F., Rock W, et al. Baseline IOP predicts selective laser trabeculoplasty success at 1 year post-treatment:
8. Katz L.J., Steinmann W.C., Kabir A., Molineaux J., Wizov S.S., Marcellino G. Selective laser trabeculoplasty versus medicaltherapy as initial treatment of glaucoma: a prospective, randomized trial, *J Glaucoma*, 2012, Vol. 21, pp. 460–468.
9. Li X., Wang W., Zhang X. Meta-analysis of selective laser trabeculoplasty versus topical medication in the treatment of open-angle glaucoma, *BMC Ophthalmol*, 2015, Vol. 19, No 15, pp. 107.
10. Lee R., Hutnik C.M. Projected cost comparison of selective laser trabeculoplasty versus glaucoma medication in the Ontario Health Insurance Plan, *Can J Ophthalmol*, 2006, Vol. 41, No 4, pp. 449–456.
11. Lee J.W., Chan C.W., Wong M.O., Chan J.Ch., Li Q., Lai J.S., A randomized control trial to evaluate the effect of adjuvant selective laser trabeculoplasty versus medication alone in primary open-angle glaucoma, preliminary results, *Clin Ophthalmol*, 2014, No 8, pp. 1987–1992.
12. Melamed S., Ben Simon G.J., Levkovitch-Verbin H. Selective laser trabeculoplasty as primary treatment for open-angle glaucoma: a prospective, nonrandomized pilotstudy. *Arch Ophthalmol*, 2003, Vol. 121, pp. 957–960.
13. Kadasi L.M., Wagdi S., Miller K.V. Selective Laser Trabeculoplasty as Primary Treatment for Open-Angle Glaucoma, *RI Med J*, 2016, Vol. 99, No 6, pp. 22–25.
14. Waisbourd M., Katz L.J. Selective laser trabeculoplasty as a first-line therapy: a review, *Can J Ophthalmol*, 2014, Vol. 49, No 6, pp. 519–522.
15. Tsai J.C. Medication adherence in glaucoma, approaches for optimizing patient compliance, *Curr Opin Ophthalmol*, 2006, Vol. 17, pp. 190–195.
16. Francis B.A., Loewen N., Hong B., Dustin L., Kaplowitz K., Kinast R., Bacharach J., Radhakrishnan S., Iwach A., Rudavska L., Ichhpujani P., Katz L.J. Repeatability of selective laser trabeculoplasty for open-angle glaucoma, *BMC Ophthalmol*, 2016, Vol. 16, pp. 128.
17. Hong B.K., Winer J.C., Martone J.F., Wand M., Altman B., Shields B. Repeat selective laser trabeculoplasty, *J Glaucoma*, 2009, Vol. 18, pp. 180–183.
18. Durr G.M., Harasymowycz P. The effect of repeat 360-degree selective laser trabeculoplasty on intraocular pressure control in open-angle glaucoma, *J Fr Ophthalmol*, 2016, Vol. 39, No 3, pp. 261–264.
19. Mao A.J., Pan X.J., McIlraith I., Strasfeld M., Colev G., Hutnik C. Development of a prediction rule to estimate the probability of acceptable intraocular pressure reduction after selective laser trabeculoplasty in open-angle glaucoma and ocular hypertension, *J Glaucoma*, 2008, Vol. 17, pp. 449–454.
20. Lee J.W., Liu C.C., Chan J.C., Lai J.S. Predictors of success in selective laser trabeculoplasty for normal tension glaucoma, *Medicine*, 2014, Vol. 93, pp. 236.
21. Lee J.W., Wong M.O., Liu C.C., Lai J.S. Optimal selective laser trabeculoplasty energy for maximal intraocular pressure reduction in open-angle glaucoma, *J Glaucoma*, 2015, Vol. 24, pp. 128–131.
22. Abdelrahman A.M. Noninvasive Glaucoma Procedures, Current Options and Future Innovations, *Middle East Afr J Ophthalmol*, 2015, Vol. 22, No 1, pp. 2–9.
23. Hongyang Z., Yangfan Y., Jiangang X., Minbin Y. Selective laser trabeculoplasty in treating post-trabeculectomy advanced primary open-angle glaucoma, *Exp Ther Med*, 2016, Vol. 11, No 3, pp. 1090–1094.
24. Day D.G., Sharpe E.D., Atkinson M.J., Stewart J.A., Stewart W.C. The clinical validity of the treatment satisfaction survey for intraocular pressure in ocular hypertensive and glaucoma patients, *Eye (Lond)*, 2006, Vol. 20, No 5, pp. 583–590.
25. Ting N.S., Li Yim J.F., Ng J.Y. Different strategies and cost-effectiveness in the treatment of primary open angle glaucoma. *Clinicoecon Outcomes Res*. 2014, Vol. 6, pp. 523–530.
26. Hodge W.G., Damji K.F., Rock W, Buhrmann R., Bovell A.M., Pan Y. Baseline IOP predicts selective laser trabeculoplasty success at 1

- results from a randomised clinical trial // *Br J Ophthalmol.* – 2005. – Vol. 89, No 9. – P. 1157–1160.
27. Nagar M., Luhishi E., Shah N. Intraocular pressure control and fluctuation: the effect of treatment with selective laser trabeculoplasty // *Br J Ophthalmol.* – 2009. – Vol. 93, No 4. – P. 497–501.
28. Detorakis E.T., Tsiklis N., Pallikaris I.G., Tsilimbaris M.K. Changes in the intraocular pressure of fellow untreated eyes following uncomplicated trabeculectomy // *Ophthalmic Surg Lasers Imaging.* – 2011. – Vol. 42. – P. 138–143.
29. Yadav N.K., Jayadev C., Rajendran A., Nagpal M. Recent developments in retinal lasers and delivery systems // *Indian J Ophthalmol.* – 2014. – Vol. 62, No 1. – P. 50–54.
30. Detry-Morel M., Muschart F., Pourjavan S. Micropulse diode laser (810 nm) versus argon laser trabeculoplasty in the treatment of open-angle glaucoma: comparative short-term safety and efficacy profile // *Bull Soc Belge Ophthalmol.* – 2008. – Vol. 308. – P. 21–28.
31. Alvarado J.A., Alvarado R.G., Yeh R.F., et al. A new insight into the cellular regulation of aqueous outflow: how trabecular meshwork endothelial cells drive a mechanism that regulates the permeability of Schlemm's canal endothelial cells // *Br J Ophthalmol.* – 2005. – Vol. 89. – P. 1500–1505.
32. Fudenberg S.J., Myers J.S., Katz L.J. Trabecular meshwork tissue examination with scanning electron microscopy: a comparison of MicroPulse Diode Laser (MLT), Selective Laser (SLT), and Argon Laser (ALT) Trabeculoplasty in Human Cadaver Tissue // *Invest Ophthalmol Vis Sci.* – 2008. – Vol. 49. – P. 1236.
33. Lotti R., Traverso C.E., Murialdo U. Argon laser trabeculoplasty, Long-term results // *Ophthalmic Surg.* – 1995. – Vol. 26. – P. 127–129.
34. Lee J.W., Yau G.S., Yick D.W., Yuen C.Y. MicroPulse Laser Trabeculoplasty for the Treatment of Open-Angle Glaucoma // *Medicine (Baltimore).* – 2015. – Vol. 94(49). – e2075. doi: 10.1097/MD.0000000000002075
35. Fea A.M., Bosone A., Rolle T. Micropulse diode laser trabeculoplasty (MDLT), A phase II clinical study with 12 months follow-up // *Clin Ophthalmol.* – 2008. – Vol. 2, No 2. – P. 247–252.
36. Meyer J.J., Lawrence S.D. What's new in laser treatment for glaucoma? // *Curr Opin Ophthalmol.* – 2012. – Vol. 23, No 2. – P. 111–117.
37. Radcliffe N.M. MLT offers safe, well-tolerated approach to lower IOP, reduce need for medication // *Ophthalmology Times.* – 2014.
38. Ahmed I.K. Excellent Safety Profile of MicroPulse Laser Trabeculoplasty (MLT) for Glaucoma // *Glaucoma Today.* – 2014. Available at: <https://iridexsupport.zendesk.com/hc/en-us/articles/203700150-Excellent-Safety-Profile-of-Micropulse-Laser-Trabeculoplasty-MLT-for-Glaucoma-Iqbal-Ahmed-MD>
39. Fea A.M., Bosone A., Rolle T., et al. Micropulse diode laser trabeculoplasty (MDLT): A phase II clinical study with 12 months follow-up // *Clin Ophthalmol.* – 2008. – Vol. 2. – P. 247–252.
40. Gossage D. Two-year data on MicroPulse laser trabeculoplasty // *Eye World.* – 2015. Available at: <http://www.eyeworld.org/article-two-year-data-on-micropulse-lasertrabeculoplasty>
41. Coombs P., Radcliffe N.M. Outcomes of Micropulse Laser Trabeculoplasty vs. Selective Laser Trabeculoplasty // *ARVO.* – 2014.
42. Olufemi E.B. Micropulse diode laser trabeculoplasty in Nigerian patients // *Clin Ophthalmol.* – 2015. – Vol. 9. – P. 1347–1351.
43. Tai T. Micropulse Laser Trabeculoplasty After Previous Laser Trabeculoplasty // *Glaucoma Today.* – 2014.
44. Ingvoldstad D.D., Krishna R., Willoughby L. Micropulse Diode Laser Trabeculoplasty versus Argon Laser Trabeculoplasty in the treatment of Open Angle Glaucoma // *ARVO.* – 2005.
45. Rantala E., Valimaki J. Micropulse diode laser trabeculoplasty – 180-degree treatment // *Acta Ophthalmologica.* – 2012. – Vol. 90. – P. 441–444.
- year post-treatment: results from a randomised clinical trial, *Br J Ophthalmol.* 2005, Vol. 89, No 9, pp. 1157–1160.
27. Nagar M., Luhishi E., Shah N. Intraocular pressure control and fluctuation: the effect of treatment with selective laser trabeculoplasty, *Br J Ophthalmol.* 2009, Vol. 93, No 4, pp. 497–501.
28. Detorakis E.T., Tsiklis N., Pallikaris I.G., Tsilimbaris M.K. Changes in the intraocular pressure of fellow untreated eyes following uncomplicated trabeculectomy, *Ophthalmic Surg Lasers Imaging.* 2011, Vol. 42, pp. 138–143.
29. Yadav N.K., Jayadev C., Rajendran A., Nagpal M. Recent developments in retinal lasers and delivery systems, *Indian J Ophthalmol.* 2014, Vol. 62, No 1, pp. 50–54.
30. Detry-Morel M., Muschart F., Pourjavan S. Micropulse diode laser (810 nm) versus argon laser trabeculoplasty in the treatment of open-angle glaucoma: comparative short-term safety and efficacy profile, *Bull Soc Belge Ophthalmol.* 2008, Vol. 308, pp. 21–28.
31. Alvarado J.A., Alvarado R.G., Yeh R.F., Franse-Carman L., Marcelino G.R., Brownstein M.J. A new insight into the cellular regulation of aqueous outflow: how trabecular meshwork endothelial cells drive a mechanism that regulates the permeability of Schlemm's canal endothelial cells, *Br J Ophthalmol.* 2005, Vol. 89, pp. 1500–1505.
32. Fudenberg S.J., Myers J.S., Katz L.J. Trabecular meshwork tissue examination with scanning electron microscopy: a comparison of MicroPulse Diode Laser (MLT), Selective Laser (SLT), and Argon Laser (ALT) Trabeculoplasty in Human Cadaver Tissue. *Invest Ophthalmol Vis Sci.* 2008, Vol. 49, pp. 1236.
33. Lotti R., Traverso C.E., Murialdo U., Frau B., Calabria G.A., Zingirian M. Argon laser trabeculoplasty, Long-term results, *Ophthalmic Surg.* 1995, Vol. 26, pp. 127–129.
34. Lee J.W., Yau G.S., Yick D.W., Yuen C.Y. MicroPulse Laser Trabeculoplasty for the Treatment of Open-Angle Glaucoma, *Medicine (Baltimore)*, 2015, Vol. 94(49), e2075.
35. Fea A.M., Bosone A., Rolle T., Brogliatti B., Grignolo F.M. Micropulse diode laser trabeculoplasty (MDLT), A phase II clinical study with 12 months follow-up, *Clin Ophthalmol.* 2008, Vol. 2, No 2, pp. 247–252.
36. Meyer J.J., Lawrence S.D. What's new in laser treatment for glaucoma? *Curr Opin Ophthalmol.* 2012, Vol. 23, No 2, pp. 111–117.
37. Radcliffe N.M. MLT offers safe, well-tolerated approach to lower IOP, reduce need for medication, *Ophthalmology Times.* 2014.
38. Ahmed I.K. Excellent Safety Profile of MicroPulse Laser Trabeculoplasty (MLT) for Glaucoma, *Glaucoma Today.* 2014. Available at: <https://iridexsupport.zendesk.com/hc/en-us/articles/203700150-Excellent-Safety-Profile-of-Micropulse-Laser-Trabeculoplasty-MLT-for-Glaucoma-Iqbal-Ahmed-MD>
39. Fea A.M., Bosone A., Rolle T., Brogliatti B., Grignolo F.M. Micropulse diode laser trabeculoplasty (MDLT): A phase II clinical study with 12 months follow-up, *Clin Ophthalmol.* 2008, Vol. 2, 247–252.
40. Gossage D. Two-year data on MicroPulse laser trabeculoplasty, *Eye World.* 2015. Available at: <http://www.eyeworld.org/article-two-year-data-on-micropulse-lasertrabeculoplasty> (accessed 1 Jun 2015).
41. Coombs P., Radcliffe N.M. Outcomes of Micropulse Laser Trabeculoplasty vs. Selective Laser Trabeculoplasty, *ARVO.* 2014.
42. Olufemi E.B. Micropulse diode laser trabeculoplasty in Nigerian patients, *Clin Ophthalmol.* 2015, Vol. 9, pp. 1347–1351.
43. Tai T. Micropulse Laser Trabeculoplasty After Previous Laser Trabeculoplasty, *Glaucoma Today.* 2014.
44. Ingvoldstad D.D., Krishna R., Willoughby L. Micropulse Diode Laser Trabeculoplasty versus Argon Laser Trabeculoplasty in the treatment of Open Angle Glaucoma, *ARVO.* 2005.
45. Rantala E., Valimaki J. Micropulse diode laser trabeculoplasty – 180-degree treatment, *Acta Ophthalmologica.* 2012, Vol. 90, pp. 441–444.
46. Barbu C.E., Rasche W., Wiedemann P., Dawczynski J., Unterlauff J.D. Pattern laser trabeculoplasty and argon laser trabeculo-

46. Barbu C.E., Rasche W., Wiedemann P. Pattern laser trabeculoplasty and argon laser trabeculoplasty for treatment of glaucoma // *Ophthalmologe*. – 2014. – Vol. 111. – P. 948–953.
47. Nozaki M. Pattern scanning laser trabeculoplasty // *Glaucoma Today*. – 2014.
48. Nozaki M., Hirahara S., Ogura Y. Patterned Laser Trabeculoplasty with PASCAL streamline 577 // *ARVO*. – 2013.
49. Turati M., Gil-Carrasco F., Morales A., et al. Patterned laser trabeculoplasty // *Ophthalmic Surg Lasers Imaging*. – 2010. – Vol. 41. – P. 538–545.
50. Kim J.M., Cho K.J., Kyung S.E., Chang M.H. Short-term clinical outcomes of lasertrabeculoplasty using a 577-nm wavelength laser // *J Korean Ophthalmol Soc*. – 2014. – Vol. 55. – P. 563–569.
51. Mansouri K., Shaarawy T. Comparing pattern scanning laser trabeculoplasty to selective laser trabeculoplasty: A randomized controlled trial // *Acta Ophthalmol*. – 2017. – Vol. 95, No 5. – P. 361–365.
52. Goldenfeld M., Melamed S. Titanium-Sapphire Laser Trabeculoplasty in the Treatment of Open-Angle Glaucoma // *Journal of Current Glaucoma Practice*. – 2008. – Vol. 2, No 2. – P. 36–40.
53. Goldenfeld M., Melamed S., Simon G., Ben Simon G.J. Titanium, sapphire laser trabeculoplasty versus argon laser trabeculoplasty in patients with open-angle glaucoma // *Ophthalmic Surg Lasers Imaging*. – 2009. – Vol. 40. – P. 264–269.
54. Garcia-Sanchez J., Garcia-Feijoo J., Saenz-Frances F., et al. Titanium Sapphire Laser Trabeculoplasty: Hypotensive Efficacy and Anterior Chamber Inflammation // *Investigative Ophthalmology & Visual Science*. – 2007. – Vol. 48. – P. 3975.
55. Simon G., Lowery J.A. Comparison of three types of lasers in laser trabeculoplasty in human donor eyes and clinical study // *ASCRS Symposium*. – 2007.
- plasty for treatment of glaucoma, 2014, *Ophthalmologe*, Vol. 111, pp. 948–953.
47. Nozaki M. Pattern scanning laser trabeculoplasty, *Glaucoma Today*, 2014.
48. Nozaki M., Hirahara S., Ogura Y. Patterned Laser Trabeculoplasty with PASCAL streamline 577, *ARVO*, 2013.
49. Turati M., Gil-Carrasco F., Morales A., Quiroz-Mercado H., Andersen D., Marcellino G., Schuele G., Palanker D. Patterned laser trabeculoplasty, *Ophthalmic Surg Lasers Imaging*, 2010, Vol. 41, pp. 538–545.
50. Kim J.M., Cho K.J., Kyung S.E., Chang M.H. Short-term clinical outcomes of lasertrabeculoplasty using a 577-nm wavelength laser, *J Korean Ophthalmol Soc*, 2014, Vol. 55, pp. 563–569.
51. Mansouri K., Shaarawy T. Comparing pattern scanning laser trabeculoplasty to selective laser trabeculoplasty: A randomized controlled trial, *Acta Ophthalmol*, 2017, Vol. 95, No 5, pp. 361–365.
52. Goldenfeld M., Melamed S. Titanium-Sapphire Laser Trabeculoplasty in the Treatment of Open-Angle Glaucoma, *Journal of Current Glaucoma Practice*, 2008, Vol. 2, No 2, pp. 36–40.
53. Goldenfeld M, Melamed S, Simon G, Ben Simon G.J. Titanium, sapphire laser trabeculoplasty versus argon laser trabeculoplasty in patients with open-angle glaucoma, *Ophthalmic Surg Lasers Imaging*, 2009, Vol. 40, pp. 264–269.
54. Garcia-Sanchez J., Garcia-Feijoo J., Saenz-Frances F., Fernandez-Vidal A., Mendez-Hernandez C., Martinez-de-la-Casa J. Titanium Sapphire Laser Trabeculoplasty: Hypotensive Efficacy and Anterior Chamber Inflammation, *Investigative Ophthalmology & Visual Science*, 2007, Vol. 48, pp. 3975
55. Simon G., Lowery J.A. Comparison of three types of lasers in laser trabeculoplasty in human donor eyes and clinical study, *ASCRS Symposium*, 2007.